

UNIVERSITÉ DE STRASBOURG
FACULTE DE CHIRURGIE DENTAIRE

Année 2020

N° 74

THESE

Présentée pour le Diplôme d'Etat de Docteur en Chirurgie Dentaire

le 17 décembre 2020

par

BILLOD Marius

né le 24 juin 1994 à BESANÇON

À l'interface implant-prothèse : apport d'une nouvelle technique avec le concept du pilier implantaire Iphysio[®], illustration par un cas clinique

Président : Professeur Olivier HUCK

Assesseurs : Docteur Etienne WALTMANN

Docteur Olivier ETIENNE

Docteur Gabriel Fernandez De Grado

Membre invité : Docteur Patrice Blanchet

FACULTE DE CHIRURGIE DENTAIRE DE STRASBOURG

Doyen : Professeur Corinne TADDEI-GROSS

Doyens honoraires : Professeur Robert FRANK

Professeur Maurice LEIZE

Professeur Youssef HAIKEL

Professeurs émérites : Professeur Henri TENENBAUM

Responsable des Services Administratifs : Mme Françoise DITZ-MOUGEL

Professeurs des Universités

Vincent BALL	Ingénierie Chimique, Energétique - Génie des Procédés
Agnès BLOCH-ZUPAN	Sciences Biologiques
François CLAUSS	Odontologie Pédiatrique
Jean-Louis DAVIDEAU	Parodontologie
Youssef HAIKEL	Odontologie Conservatrice - Endodontie
Olivier HUCK	Parodontologie
Marie-Cécile MANIERE	Odontologie Pédiatrique
Florent MEYER	Sciences Biologiques
Maryline MINOUX	Odontologie Conservatrice - Endodontie
Anne-Marie MUSSET	Prévention - Epidémiologie - Economie de la Santé - Odontologie Légale
Corinne TADDEI-GROSS	Prothèses
Béatrice WALTER	Prothèses
Matthieu SCHMITTBUHL	Sciences Anatomiques et Physiologiques, Occlusodontiques - Biomatériaux - Biophysique - Radiologie

Délégation (Juin 2024)

Maîtres de Conférences

Youri ARNTZ	Biophysique moléculaire
Sophie BAHU-GROSS	Chirurgie Buccale - Pathologie et Thérapeutique - Anesthésiologie et Réanimation
Yves BOLENDER	Orthopédie Dento-Faciale
Fabien BORNERT	Chirurgie Buccale - Pathologie et Thérapeutique - Anesthésiologie et Réanimation
Abdessahmad BOUKARI	Chirurgie Buccale - Pathologie et Thérapeutique - Anesthésiologie et Réanimation
Claire EHLINGER	Odontologie Conservatrice - Endodontie
Olivier ETIENNE	Prothèses
Florence FIORETTI	Odontologie Conservatrice - Endodontie
Catherine-Isabelle GROS	Sciences Anatomiques et Physiologiques - Biophysique - Radiologie
Sophie JUNG	Sciences Biologiques
Nadia LADHARI	Sciences Anatomiques et Physiologiques, Occlusodontiques - Biomatériaux - Biophysique
<i>Disponibilité (Nov. 2020)</i>	
Davide MANCINO	Odontologie Conservatrice - Endodontie
Damien OFFNER	Prévention - Epidémiologie - Economie de la Santé - Odontologie Légale
Catherine PETIT	Parodontologie
François REITZER	Odontologie Conservatrice - Endodontie
Martine SOELL	Parodontologie
Marion STRUB	Odontologie Pédiatrique
Xavier VAN BELLINGHEN	Prothèses
Delphine WAGNER	Orthopédie Dento-Faciale
<i>Délégation (Août 2021)</i>	
Etienne WALTMANN	Prothèses

Equipes de Recherche

Nadia JESSEL	INSERM / Directeur de Recherche/Directrice d'UMR
Philippe LAVALLE	INSERM / Directeur de Recherche
Pierre SCHAAP	UdS / Professeur des Universités / Directeur d'UMR
Bernard SENGER	INSERM / Directeur de Recherche

Remerciements

*À Monsieur le Docteur Etienne Waltmann, Directeur de thèse,
Je vous remercie de m'avoir fait l'honneur de diriger ma thèse malgré la distance
Merci de m'avoir enseigné les premières bases de l'implantologie à travers votre
enseignement.*

*À Monsieur le Professeur Olivier Huck, Président du jury,
Je vous remercie de m'avoir fait l'honneur de présider ce jury.
Je vous remercie également pour votre enseignement théorique et clinique en
parodontie, ainsi que pour m'avoir permis de vous assister lors de chirurgies
parodontales. Merci pour votre franc-parler et votre humour que j'apprécie.*

*À Monsieur le Docteur Olivier Etienne,
Merci de siéger parmi les membres de mon jury
Je vous remercie pour votre enseignement théorique ainsi que pour votre
encadrement lors des vacances cliniques. Merci d'avoir partager avec nous votre
sens clinique et votre savoir.*

*À Monsieur le Docteur Gabriel Fernandez De Grado,
Merci de siéger parmi les membres de mon jury
Je vous remercie pour votre enseignement clinique lors des vacances au CASU.*

*À Monsieur le Docteur Patrice Blanchet,
Merci Patrice de siéger parmi les membres de mon jury
Merci de m'avoir ouvert ton cabinet et d'être toujours là pour m'aider et
m'accompagner quand j'en ai le besoin. Merci aussi pour ton aide précieuse lors de
l'écriture de cette thèse et pour ton amitié.*

À mes parents, Denis et Sandrine, merci d'être là comme toujours et à chaque moment, merci de votre éducation et d'avoir toujours tout fait pour nous 5, de nous avoir donné une grande famille et l'occasion d'avoir mille et une aventures à nous 7. Merci d'avoir fait de moi celui que je suis. Je vous aime très fort.

À Virgile, mon jumeau, merci d'être toi et de me comprendre comme tu le fais si bien, pour tout ce qu'on partage et qu'on partagera toujours parce que notre relation est unique. Merci de me faire marrer et de me proposer toujours autant de curiosités à faire ensemble.

À Héloïse, ma grande sœur, tu resteras la première Docteur de nous 5, avec coco tu es une sœur formidable, Enéa à de la chance.

À Calixte, mon petit frère, toujours entre chamaillerie et affection... notre relation est différente mais bien aussi unique, on se complète bien, nous les 3 frères !

À Colombine, ma petite sœur, toi qui es arrivée pour compléter notre tribu et nous apporter tout ce qu'il aurait pu manquer à notre grande famille.

À Sarah, mi corazon, merci pour tout ce que tu m'apportes au quotidien depuis 4 ans, ton amour, ta gentillesse, ta joie, ton sourire pétillant, ta famille. Merci de me faire découvrir toujours plus de choses, culinairement, culturellement. À toutes nos folles aventures qui nous attendent tous les deux...

À mes grands-parents paternels Bernard et Claudine, je pense à vous et je sais que vous seriez fier de moi aujourd'hui. Avec une pensée particulière pour toi Papi, dont voir la thèse de Docteur en Médecine écrite à la main m'a provoqué une forte émotion il y a peu.

À mes grands-parents maternels, Papou qui est et restera à jamais, tant dans son caractère que dans ses actes, un modèle pour moi. Je sais que tu veilles sur moi à chaque instant de ma vie. Et à Mamou, qui a toujours su être des plus attentionnées avec moi et partager ce tout : discuter de tout, manger tes plats toujours savoureux, randonnée à Val d'Isère ou ailleurs, voir ton sourire et ta bonne humeur.

À Claude et Catherine, merci pour tout, de m'avoir fait naître pour Claude, pour les aventures en vacances à la villa des papillons, d'être un peu comme mes grands-parents, des gens formidables que j'aime. Au grand plaisir de vous voir.

À Pierre-Alexandre, mon ami, merci à toi pour tous ces moments partagés, tennis, soirée, et à nos retrouvailles dijonnaises pour continuer nos aventures.

À Inès, merci pour ta présence à mes côtés tout au long de nos études et encore aujourd'hui, nos caractères se piquent parfois mais notre amitié n'en est que plus forte et belle, merci pour les fous rires, activités insolites et découvertes, vacances, apéros et bien plus encore.

À David, mon copain de Reims, mon acolyte du CHU de Dijon et du DU, pour tous ces moments ensembles. À nos futures formations entre copains.

À Valentin, Samuel, Erwan, mes copains d'enfances qui sont toujours là. Je vous aime les gars.

À tous les copains, Manon, Marie, Camille, Pauline, Charles, Johan, Thomas, Laetitia, Leïla, Corentin, Grégoire, Maëva, Joris, Adrien, Louise, Lara, Guillaume et tous les autres, sans qui toutes ces années d'études n'auraient pas été aussi riches et magnifiques.

UNIVERSITÉ DE STRASBOURG
FACULTE DE CHIRURGIE DENTAIRE

Année 2020

N° 74

THESE

Présentée pour le Diplôme d'Etat de Docteur en Chirurgie Dentaire

le 17 décembre 2020

par

BILLOD Marius

né le 24 juin 1994 à BESANÇON

**À l'interface implant-prothèse : apport d'une nouvelle technique avec le
concept du pilier implantaire Iphysio[®], illustration par un cas clinique**

Président : Professeur Olivier HUCK

Assesseurs : Docteur Etienne WALTMANN

Docteur Olivier ETIENNE

Docteur Gabriel Fernandez De Grado

Membre invité : Docteur Patrice Blanchet

Table des matières/ Plan

Introduction.....	1
I. Notion et rappels en implantologie	2
1.1 Ostéointégration	2
1.1.1 Définition/Historiquement.....	2
1.1.2 Physiologie de l'ostéointégration.....	4
1.1.3 Evolution.....	5
1.2 Morphologie implantaire.....	6
1.2.1 Forme.....	6
1.2.2 Implant bone-level ou tissue level.....	8
1.2.3 Connectique implantaire	9
1.3 Planification implantaire	12
1.3.1 Règles de positionnement tridimensionnel d'un implant dans les 3 plans de l'espace.....	12
1.3.2 Critères de succès de l'implant	14
1.3.3 Facteurs affectant le remodelage osseux péri-implantaire.....	18
1.3.4 Influence des déconnexions/reconnexions sur les tissus péri-implantaires	19
1.4 Mucointégration et muqueuse péri-implantaire.....	22
1.4.1 Anatomie de la muqueuse péri-implantaire	22
1.4.2 Physiologie : rôle et fonction de la muco-intégration	26
1.5 Espace biologique	28
1.5.1 Définition histologique.....	28
1.5.2 Conséquences du non-respect de l'espace biologique.....	29
1.5.3 Zone d'intérêt biologique : l'interface pilier-implant	31
1.6 Platform Switching : concept/intérêts	34
1.6.1 Définition du Platform-Switching.....	34
1.6.2 Intérêts cliniques du Platform-Switching	36
1.6.3 Revue de la littérature concernant le Platform-Switching	38
1.6.3.1 Revue systématique par Atieh et al., 2010	38
1.6.3.2 Revue systématique par Al-Nsour et al., 2012.....	39

1.7	Concept du One Abutment At One Time	40
1.7.1	Définition	40
1.7.2	Intérêts cliniques du concept « one abutment at one time »	42
1.7.3	Revue de la littérature sur le One Abutment At One Time	46
II.	Pilier implantaire iphysio [®] : Concept.....	48
2.1	Rappel protocole chirurgical et prothétique d'un implant unitaire	48
2.2	Présentation du pilier implantaire Iphysio [®]	52
2.2.1	Propriétés biologiques	55
2.2.2	Propriétés industrielles/physiques	55
2.3	Choix de l'iphysio [®] par rapport au site implanté	56
2.4	Indications.....	58
2.5	Protocole d'utilisation Iphysio [®]	59
III.	Reconstruction prothétique sur iphysio [®] et CFAO.....	60
3.1	Mise en esthétique immédiate	60
3.2	Reconstruction avec technique d'empreinte conventionnelle	62
3.3	Reconstruction par flux numérique et CFAO	63
IV.	Intérêts et limites actuelles d'un pilier immédiat de type Iphysio [®]	67
4.1	Avantages et fonctions du pilier implantaire iphysio [®]	67
4.1.1	Biomatériau.....	67
4.1.2	Avantages sur les tissus péri-implantaires.....	69
4.1.3	Compatibilité	70
4.1.4	Fonction : pilier de cicatrisation semi-anatomique.....	70
4.1.5	Fonction : Temporisation	73
4.1.6	Fonction : Empreinte	73
4.1.7	Patient/ Praticien	74
4.2	Limites actuelles du pilier implantaire iphysio [®]	75
4.2.1	Implants multiples	75
4.2.2	Respect d'un second temps chirurgical si nécessaire	77
4.2.3	Laboratoire formé	77
4.2.4	Evolution future	78

V.	Cas clinique.....	79
	Conclusion	85
	Table des figures	87
	Bibliographie	89

Introduction

La mise en œuvre d'une réhabilitation implanto-portée pérenne reste un défi pour le chirurgien-dentiste qui doit s'adapter à chaque situation clinique. Pour y faire face, les protocoles chirurgicaux et prothétiques ont subi des évolutions majeures grâce à l'intégration de nouveaux concepts au cours du temps.

L'importance de la mucointégration dans le maintien et la stabilisation de l'ostéo-intégration est la clé de l'obtention d'une étanchéité tissulaire, condition sine qua non de la réussite implantaire à long terme.

Les piliers implantaires immédiats ont été pensés pour permettre de sécuriser la jonction implant-pilier, zone critique de l'étanchéité tissulaire.

C'est pourquoi le pilier implantaire iphysio[®], pilier cicatriciel et prothétique, a été conçu pour simplifier le protocole de réhabilitation orale par implant unitaire en facilitant la gestion de l'espace péri-implantaire. Ce pilier a pour objectif de faciliter la cicatrisation des tissus mous, et de permettre l'obtention d'un profil d'émergence semi-anatomique (standardisé) plus adéquat à l'interface implant-prothèse.

Le pilier iphysio[®] couplé au flux numérique et à la CFAO doit permettre l'optimisation et la simplification d'une prise en charge implantaire unitaire.

Notre travail de thèse a pour objectifs de décrire les connaissances nécessaires à la mise en place chirurgicale d'un implant et à la réussite de sa mucointégration.

Nous étudierons le système de piliers iphysio[®], son fonctionnement, ses avantages mais aussi ses limites actuelles.

Enfin, nous illustrerons notre travail de thèse par un cas clinique iconographié.

I- Notion et rappels en implantologie

1.1 Ostéointégration

1.1.1 Définition/Historiquement

A la fin des années 60, le Pr Brånemark et son équipe suédoise (1), après avoir étudié la circulation sanguine et la réparation osseuse se penchent sur la possibilité d'utiliser le titane en chirurgie osseuse. Notamment dans l'idée d'un implant dentaire capable de stabiliser et de supporter une prothèse implanto-portée.

En effet, à partir des années 1960, de nombreuses études se portent sur le sujet pour répondre à un besoin grandissant de la population. Décrit dès 1968 par un article, Morris et Greulich (1) soulignent le fait, que la moitié des citoyens américains ayant plus de 55 ans ont perdu toutes leurs dents naturelles (1, Brånemark et al., 1969, b).

Ainsi, en 1969, le Pr Brånemark et son équipe ont montrés par microscopie optique la possibilité d'obtenir un contact direct entre un os et un implant intra-osseux inséré puis mis en charge au travers d'une expérimentation sur le chien, et ce sans avoir de conséquences négatives sur les tissus mous et durs attenants (**Fig.1**).

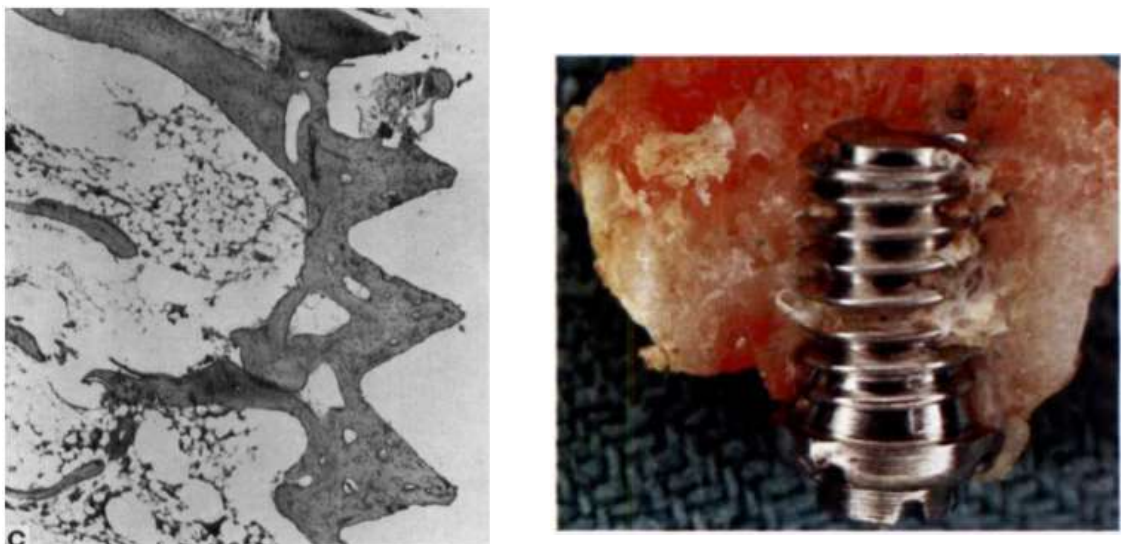


Figure.1- Contact intime visible entre l'os et l'implant.

À gauche section histologique montrant une capsule osseuse et confirmant le remodelage osseux autour d'un implant, à 32 mois. À droite, photo d'un implant posé il y a 32 mois et mis en charge pendant 16 mois sur une mâchoire maxillaire de chien. Brånemark et coll, Intra-osseous Anchorage of Dental Prostheses, 1969, (1)

En 1969, le Pr Brånemark étudie alors de nombreux facteurs qui pourraient intervenir dans la santé et la stabilité à long terme d'un implant dentaire en titane. Grâce au développement de ce type d'artifice, la fonction de mastication perdue lors d'un édentement pourrait être restaurée chez l'homme.

En 1977, le Pr Brånemark et ses collaborateurs définissent alors le terme d'ostéointégration comme étant un contact structurel et fonctionnel directe entre l'os vivant et la surface d'un implant artificiel inerte, cette connexion directe se faisant sans interposition de tissu mou (2-Brånemark et al., 1977 ; 3-Albrektsson et al., 2018).

Ce contact sera par la suite objectivé par d'autres chercheurs comme l'équipe du Pr Schroeder à Berne en 1976 qui parle lui plutôt d'« ankylose fonctionnelle » (4-5, article Schroeder 1976/1978). L'équipe suédoise du Pr Brånemark et l'équipe suisse du Pr Schroeder vont ainsi former deux institutions en implantologie pronant respectivement un implant intra-osseux dit implant bone-level, et un implant transgingival dit implant tissue level.

Dans les années 1980 (2), le Pr Brånemark poursuit ses recherches. Il décrit un modèle physiologique de la réponse osseuse à l'implantation, expliquant les étapes de l'ostéointégration passant par :

- Première phase : résorption du tissu osseux péri-implantaire nécrosé
- En parallèle, calcification du caillot sanguin accumulé dans les espaces libres entre implant et tissu osseux
- Processus de calcification conduisant à un os tissé néoformé immature
- Ultérieurement différencié en un os haversien mature, si un délai suffisant est observé avant sa mise en fonction/mise en charge pour arriver à une situation d'équilibre entre l'apposition et la résorption osseuse à l'interface os/ implant
- Au cours du temps et de la cicatrisation osseuse, les propriétés mécaniques de l'os augmentent et l'implant s'ostéointègre.

Par la suite, plusieurs groupes montrent que la pose d'un implant ne s'accompagne pas obligatoirement d'une nécrose osseuse périphérique et que la

phase de remodelage de l'os péri-implantaire découlant de ce modèle n'est donc pas obligatoire. L'apposition osseuse pouvant s'effectuer directement à partir de l'os initial (6-Szmukler-Moncler et al., 2000 ; 7-Buser et al.,2004).

1.1.2 Facteurs influant la réaction d'ostéo-intégration

De nombreuses études ont montrées que la réaction de cicatrisation osseuse menant à l'obtention d'une ostéointégration dépend de divers facteurs locaux et généraux (6-Szmukler et al., 2004) :

➤ certains liés à l'hôte :

- Facteurs individuels de l'hôte (âge, pathologies systémiques, médicaments)
- Facteurs de risques (tabac, alcool, parafonction, stress)
- Facteurs locaux (qualité osseuse, degré de résorption, biotype gingival et maladie parodontale, stabilité primaire de l'implant)

➤ d'autres liés à l'implant :

- Qualité et typologie osseuse (classification de Lekholm et Zarb 1985)
- Etat de surface implantaire (surface lisse, rugueuse ou mixte)
- Morphologie implantaire
- Technique chirurgicale utilisée
- Temps de cicatrisation avant mise en charge

La réussite d'un traitement implantaire dépend de l'obtention et du maintien d'une ostéointégration pérenne dans le temps. La stabilité primaire ou mécanique obtenue le jour de la pose de l'implant passe à une stabilité secondaire ou biologique après une phase de remodelage osseux, c'est l'ostéointégration.

Ainsi, l'ancrage mécanique obtenu initialement diminue au cours du temps pour devenir un ancrage biologique résultant d'une néo-formation osseuse au contact de l'os (**Fig.2**).

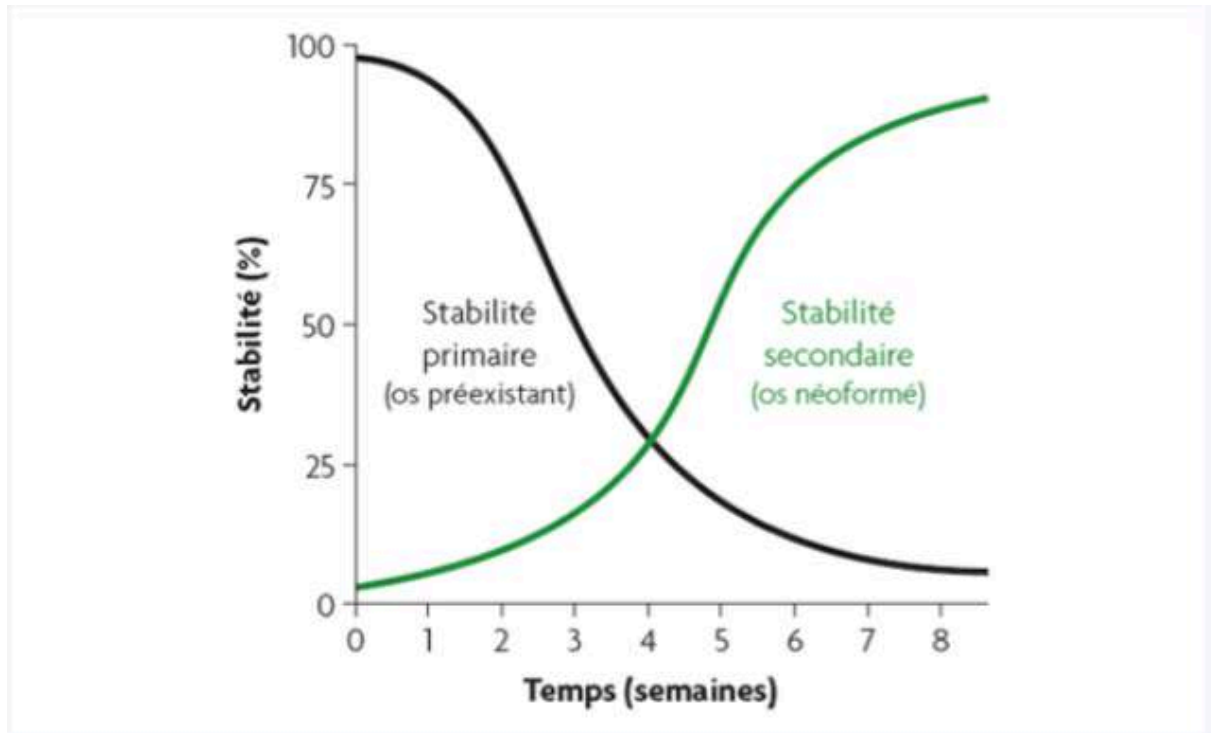


Figure 2-Schéma de l'évolution de la stabilité implantaire au cours du temps
 Davarpanah et al., Les implants en odontologie, éditions CDP, 2010

1.1.3 Evolution

Les concepts liés à l'ostéo-intégration ont subi des évolutions importantes au cours du temps. En 1985, Brånemark et al, édictent des commandements à respecter strictement pour mener à bien une ostéo-intégration implantaire (décrit par le tableau ci-après, **Fig.3**).

Cependant au fur et à mesure des progrès et des avancées scientifiques, la plupart de ces principes sont devenus obsolètes ou ont été modifiés. Ces principes ont tout de même permis d'encadrer les premières pratiques de l'implantologie de par les contraintes imposées, marquant la discipline implantaire d'un esprit de rigueur.

Commandements de Brånemark et al., 1985		
1	Utilisation d'un matériau compatible comme le titane	Actuel
2	Protocole en deux temps chirurgicaux, passage par une mise en nourrice obligatoire des implants	Non obligatoire aujourd'hui
3	Délai de mise en charge différée de 3 à 8 mois	Obsolète
4	Chirurgie atraumatique, et ainsi forage atraumatique de l'os	Actuel
5	Réalisation d'une incision de la gencive décalée dans le vestibule	Obsolète
6	Chirurgie en environnement stérile, en conditions aseptiques similaires au bloc opératoire	Obsolète (possible en cabinet aménagé aujourd'hui)
7	Utilisation d'instruments en titane	Obsolète
8	Radiographies contre-indiquées durant la phase de cicatrisation	Obsolète
9	Utilisation de surfaces occlusales en matériau acrylique (résine)	Obsolète

**Figure 3-Tableau des commandements de Brånemark.
Brånemark et al., Prothèses ostéo-intégrées. Paris : Editions Cdp, 1985**

1.2 Morphologie implantaire

1.2.1 Forme

Au cours du temps, c'est l'implant en forme de vis qui a fini par s'imposer grâce à son recul clinique important sur les autres formes d'implants créées : lames, aiguilles, vis pleines ou creuses, cylindres pleins ou creux.

Ceci étant cet implant, en fonction des indications et des besoins de la situation clinique, peut lui même se diversifier en plusieurs formes notamment :

- implant cylindrique, dont le premier n'est autre que l'implant cylindrique de Brånemark
- implant conique
- implant cylindro-conique

Chaque implant est subdivisé en trois parties ayant chacune des spécificités propres (**Fig.4**), on retrouvera toujours :

- Le col implantaire, partie de l'implant déterminant la position et la configuration de la connectique implantaire. La connectique implantaire assurant la jonction avec le pilier implantaire, support de la suprastructure prothétique.
- Le corps de l'implant, partie la plus étendue de l'implant incorporant les spires implantaires qui assurent la stabilité primaire de l'implant lors de la pose chirurgicale puis l'ostéointégration future de l'implant.
- L'apex de l'implant, partie terminale de l'implant pouvant être active avec une forme sécante générant un pas de vis (taraudant), ou passive avec une forme arrondie permettant une progression atraumatique dans les zones à risques.




Figure 4-Description des parties constitutives d'un implant. Davarpanah et al., Manuel d'implantologie clinique, Editions Cdp, 2018

1.2.2 Implant bone-level ou tissue level

On distingue également deux types d'implants déterminés par le positionnement chirurgical et la structure du col implantaire :

- implant tissue level ou one-stage, implant destiné à être implanté de telle façon que son col implantaire soit transmuqueux (implant non-enfoui) et que sa plate-forme implantaire soit en position juxta-gingivale ou supra-gingivale.

Son col implantaire est généralement lisse afin de limiter l'adhésion bactérienne et de faciliter son nettoyage.

- implant bone-level ou two-stage, implant destiné à être implanté en juxta-osseux ou infra-osseux (implant enfoui).

Historiquement cet implant nécessitait une seconde intervention chirurgicale systématique après une phase de cicatrisation (et d'ostéointégration) afin de pouvoir entamer les étapes prothétiques, débutant par la mise en place d'un pilier prothétique.

Aujourd'hui l'implant bone-level peut être utilisé comme un implant en un temps chirurgical bien que les interventions en deux temps chirurgicaux soient encore nécessaires dans de nombreuses situations cliniques.

Les termes de « one-stage » et « two-stage » étaient employés initialement car les implants tissue-level étaient destinés à une approche chirurgicale en un temps alors que les implants bone-level utilisaient pour leur part une approche chirurgicale en deux temps (7) (15).

1.2.3 Connectique implantaire

La connectique implantaire désigne le type de jonction par laquelle le pilier prothétique sera uni à la plateforme implantaire (au col de l'implant).

À l'heure actuelle, il existe de très nombreuses formes d'assemblages entre l'accastillage (suprastructure prothétique) et l'implant, c'est pourquoi il existe également de très nombreuses classifications des connectiques implantaires. Dans un but de simplification, nous décrirons ici une classification distinguant essentiellement deux types de connectique implantaire (**Fig.5**) :

- Une connexion avec une connectique à plat ou connexion plat à plat :
 - La transmission des forces occlusales s'y fait par l'affrontement de deux surfaces horizontales
 - Connexions passives dont les surfaces s'affrontent horizontalement
 - Les deux blocs mécaniques sont reliés par une vis qui maintient l'assemblage des deux éléments.

- Une connexion avec une connectique conique :
 - La transmission des forces occlusales comporte des composantes obliques, verticales
 - Connectique active ou autobloquante où l'on rencontre un frottement du pilier dans la connectique implantaire lors de son insertion ou de sa désinsertion. Cette connectique résulte de l'emboîtement de deux cônes (mâle et femelle) et présente une étanchéité importante.

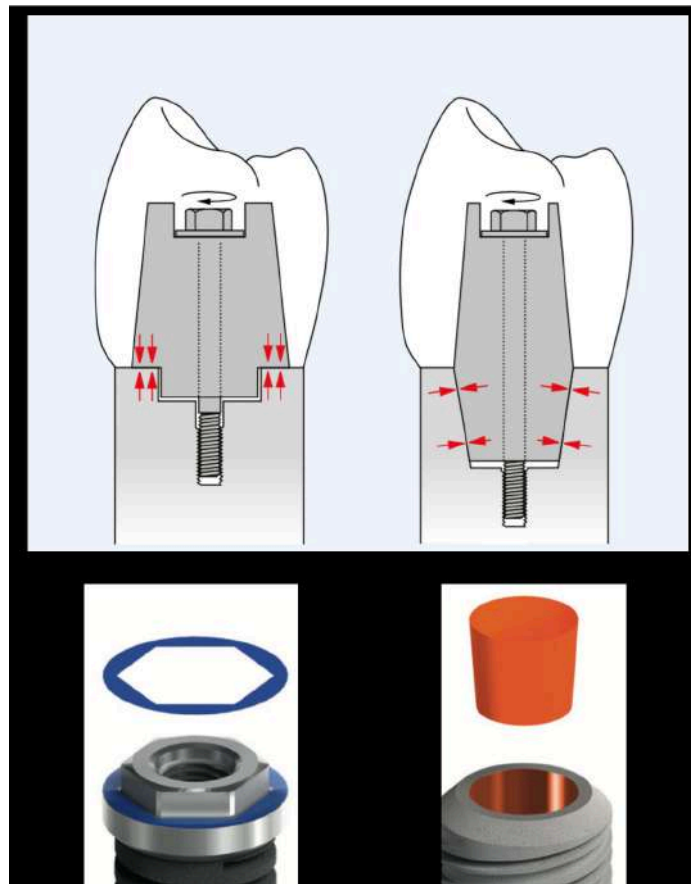


Figure 5-Illustration d'une connectique plat à plat à gauche vs une connectique conique à droite, avec l'aimable contribution du Dr Mosshine TAZI. DU implantologie orale de Dijon (2020)

Selon son intensité, le frottement présent dans une connectique conique peut induire une soudure à froid du pilier et de l'implant provoquant une connexion intime des deux éléments.

C'est le cas avec les connectiques utilisant un cône morse pur de 5°, où la rétention de la connectique est assurée principalement par l'intensité de la friction et non par la vis du pilier. La friction étant importante dans ce cas, il est nécessaire d'utiliser un extracteur de pilier si l'on veut le désinsérer.

A la connectique, il faut ajouter la notion d'indexation afin de définir si la connectique utilisée possède :

- une connexion rotationnelle / non indexée, non engageante
- une connexion anti-rotationnelle / indexée, donc lorsque l'emboîtement du pilier dans la connectique ne peut se faire que selon un nombre de position limité, engageante.

A noter que cette indexation peut-être interne ou externe et que par abus de langage, on parle souvent de connectique interne et externe.

La connectique implantaire abritant l'interface implant-accastillage (accastillage étant un terme englobant les suprastructures prothétiques implantaires dont le pilier implantaire), elle représente une zone critique.

Elle doit être la plus étanche possible afin de préserver les tissus péri-implantaires d'une prolifération bactérienne centrée sur ce joint implant-pilier (7)(8)(Broggini et al., 2003 et 2006) (cf partie 1.3.2 et 1.3.4 et 1.5.3).

Le choix de la connectique implantaire doit tenir compte de ses propriétés :

- mécaniques : assurer une stabilité par rapport aux forces latérales
- biologiques : assurer la plus grande herméticité possible devant la pénétration et la colonisation bactérienne
- ergonomiques : facilité de manipulation et de mise en oeuvre

1.3 Planification implantaire

1.3.1 Règles de positionnement tridimensionnel d'un implant dans les 3 plans de l'espace

Afin d'obtenir une intégration optimale d'un implant et sa pérennité dans le temps, un certain nombre de règles doivent être respectées dans le positionnement tridimensionnel de cet implant vis-à-vis des tissus péri-implantaires.

Dans le sens mésio-distal, respect de distance minimale entre l'implant et les structures avoisinantes (9)(Tarnow et al., 2000):

- La distance minimale à respecter est de 3 mm entre deux implants adjacents
- La distance entre une dent et un implant doit être supérieur ou égale à 1,5 mm
- Respect de la distance avec les apex radiculaires voisins, notamment en cas de courbure apicale importante ou de traitement orthodontique antérieur.
- La position de l'implant dans ce sens facilitera l'existence, la forme et la dimension des papilles interdentaires. Fonction de la présence d'une vascularisation optimale des tissus péri-implantaires.

Dans le sens vestibulo-palatin (ou vestibulo-lingual) :

- Respect d'une distance minimale de 2 mm entre le bord externe de l'implant et les corticales externes (10-11)(Saadoun et al., 2004) (12)(Ighhaut et al., 2014).

Principalement avec la corticale vestibulaire afin d'éviter une lyse péri-implantaire des tables osseuses externes associée à une récession gingivale vestibulaire (13)(Araujo et al., 2005). Respect du principe de conservation de l'espace biologique (cf partie 1.5)

- Respect de l'inclinaison de l'axe implantaire selon l'émergence de la tête implantaire souhaitée, influant sur le profil d'émergence prothétique

Dans le sens apico-coronaire, entre l'implant et certaines structures anatomiques :

- Distance de sécurité de 2 mm entre l'apex implantaire et le canal du nerf alvéolaire inférieur
- Prise en compte de la position du sinus maxillaire dans les secteurs postérieurs maxillaires
- Prise en compte de la position du plancher des fosses nasales
- Possibilité d'une dent incluse, notamment en ce qui concerne les canines maxillaires
- Positionnement de la jonction implant-pilier et donc du col implantaire par rapport à la crête osseuse

Ces distances doivent tenir compte de nombreux paramètres propres au site d'implantation en fonction :

- site en secteur esthétique ou non
- site guéri ou post-extractionnel (cas d'extraction implantation immédiate)
- biotype gingival (épais ou fin)
- type d'os et donc de la qualité osseuse (classification de Lekholm et Zarb)
- de la présence d'une corticale vestibulaire ou non
- de la hauteur osseuse résiduelle disponible
- de la technique chirurgicale employée
- de la conception prothétique envisagée
- du point d'émergence souhaitée de la future couronne implantaire, et particulièrement du puit de vissage en cas de restauration implantaire transvissée

En tenant compte de ces différents paramètres, l'opérateur avec l'aide d'examens radiographiques complémentaires (CBCT) pourra définir le diamètre implantaire ainsi que la longueur souhaitée pour répondre à une situation clinique donnée, le choix

d'un pilier implantaire immédiat de type iphysio® tient également compte de la somme de plusieurs paramètres cliniques (cf partie 2.3).

1.3.2 Critères de succès de l'implant (54) par Albrektsson et al (1986), (14) Smith et Zarb (1989)

Les critères de succès des implants ont énormément évolués au cours du temps et des pratiques implantaires.

En 1986, une étude menée par Albrektsson et al (54) tente d'évaluer l'efficacité sur le long terme des implants les plus couramment employés à l'époque :

- implant sous-périosté, implant en carbone vitreux (corps en acier inoxydable recouvert par une couche de carbone),
- implant lame,
- implant céramique de Tübingen (implant céramique avec une surface lacunaire pour permettre une croissance ostéocytaire),
- les implants TCP (implant cylindrique avec une couche superficielle de TCP/tri-tétracalciumphosphate),
- implant TPS (titane Cp avec une surface en plasma-spray),
- implant ITI hollow-cylinder (Ti CP avec TPS et présentant des trous dans le corps implantaire destiné à augmenter la surface de contact avec l'os),
- implant transostéal,
- implant cylindrique de Brånemark

Secondairement cette étude met à jour des critères de succès implantaire qui seront par la suite validés et ajustés par d'autres études (14)(Smith & Zarb., 1989).

Les auteurs remarquent que de nombreux implants ne bénéficient pas d'études prouvant un succès pérenne dans le temps et qu'il n'y avait ni consensus ni méthodologie éprouvée pour définir un succès implantaire. Par ailleurs à l'époque, certains implants ne parviennent pas à obtenir une véritable ostéointégration mais se contentent d'une fibro-intégration. Ces implants seront par la suite abandonnés comme par exemple les implants sous-périostés.

Les auteurs vont alors s'attarder sur les implants cylindriques de Brånemark, ostéointégrés dans l'os sans tissu fibreux intermédiaire. Par ailleurs, ces implants bénéficient déjà d'un recul clinique important avec de nombreuses publications. Devant les critères de réussite importants (91% à 15 ans à la mandibule) et le protocole chirurgical strict imposé par Brånemark, ces implants sont les premiers à être acceptés par l'American Dental Association.

Albrektsson et al ont alors proposé une liste de 5 critères de succès. À l'époque l'implant de Brånemark et l'implant « transosteal implant » (implant transmandibulaire aujourd'hui abandonné) sont les seuls à répondre à ces critères suivants:

- Un implant pris individuellement est immobile quand il est testé
- Une radiographie ne révèle aucune preuve d'une radioclarité péri-implantaire
- La perte osseuse communément admise comme physiologique est de 1,5 mm au cours de la première année puis de 0,2 mm par an
- L'implant pris individuellement est caractérisé par l'absence :
 - de douleurs persistante ou irréversible
 - d'infection(s)
 - de neuropathie, paresthésie ou violation du canal mandibulaire

- Un taux de survie d'au moins 85% à 5 ans et de 80% à 10 ans

Ainsi nous retiendrons surtout pour notre thèse, que Albrektsson et al suggérait en 1986 (54) que les critères de succès pour des implants de type Brånemark, implants avec un hexagone externe associé à un matching platform, incluaient une perte osseuse physiologique de 1,5 mm à 1 an puis de 0,2 mm annuellement.

Ce critère de réussite a perduré pendant de nombreuses années notamment car :

- les implants avec un hexagone externe et un matching platform étaient les plus posés, imposant ce critère de succès à tous les types d'implants et leurs connectiques associées par la suite
- le manque d'études et d'informations sur cette perte osseuse marginale communément admise, était dû à l'un des commandements du Pr Brånemark interdisant la réalisation de radiographies per-opératoires pour ne pas perturber le processus d'ostéointégration (15)(Sasada et al., 2017).

Cependant d'autres auteurs ont documenté que la perte osseuse marginale n'était aperçue qu'après le second temps chirurgical et la connexion du pilier. Ces auteurs ont alors émis l'hypothèse que cette perte osseuse est associée à la création d'une interface ou plus particulièrement d'un microgap à l'interface pilier-implant (7-8)(Broggini et al., 2003 et 2006).

Dans une série d'études de 1997 à 2000 (16-17-18), Hermann et al en utilisant un groupe contrôle où il n'y avait pas d'interface possible (entre le pilier et l'espace biologique crée) par l'intermédiaire d'implants tissue level ont montré que (**Fig.6**) :

- la résorption de l'os marginal n'est pas universelle
- n'avait pas lieu lorsque le pilier était mis en place en même temps que l'implant (cf partie 1.7)
- cette résorption était associée plus particulièrement aux implants dont la connectique présentait un hexagone externe et un matching platform.

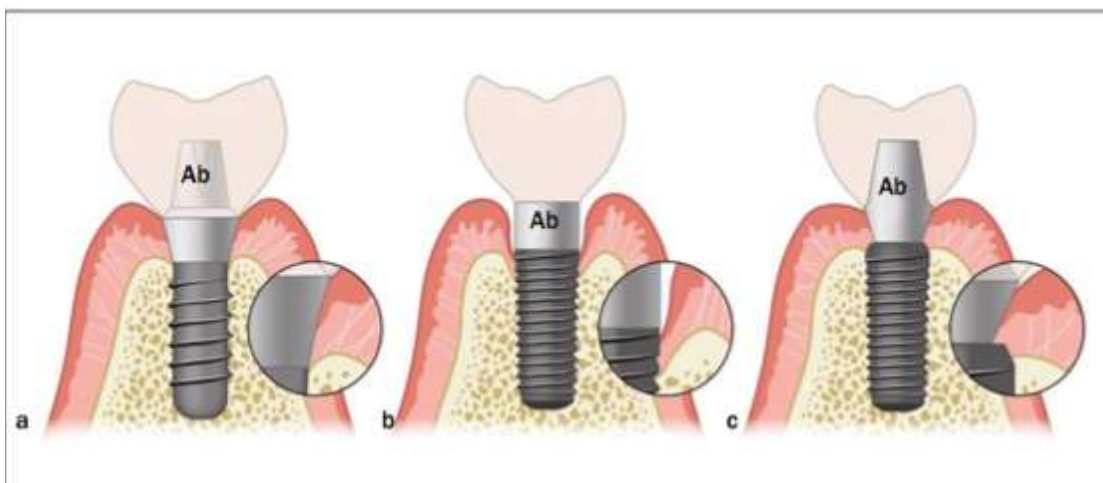


Figure 6-Schéma extrait d'un article de Sasada et al., 2017 (15) montrant les trois types d'interfaces implant-pilier possible :

- (a) pas d'interface et implant tissue level**
- (b) connectique en plat-à-plat et matching platform**
- (c) Connectique avec un platform-switching**

Suite à ces observations, de nombreuses études ont tenté de mettre à jour les facteurs pouvant affecter le remodelage osseux péri-implantaire qu'il soit précoce ou tardif.

1.3.3 Facteurs affectant le remodelage osseux péri-implantaire

Différentes sources pouvant influencer sur le niveau osseux péri-implantaire ont été dénombrés au cours d'études cliniques, on retrouve notamment (**Fig.7**):

- ❖ **Existence d'un microgap/hiatus entre pilier et implant** (19)(Alves et al., 2015) (cf partie 1.5.3)
- ❖ **Présence de micromouvement à l'interface implant-pilier** (20)(Piatelli et al.,2010) (cf partie 1.5.3)
- ❖ **Microfuite biologique possible entre l'implant et le pilier** (21)(Ericsson et al., 1996 ; (7)(Broggini et al., 2003 ; (15)Sasada et al., 2017) (cf partie 1.5.3)
- ❖ **Contraintes liées à la fonction occlusale** (22)(Davaranpanah et al., 2018)
- ❖ **Perturbations dues aux multiples déconnexion/reconnexion des composants de la suprastructure implantaire** (23)(Abrahamsson et al., 1997 ; (24)Canullo et al., 2010 ; (25)Degidi et al.,2011 ; (26)Grandi et al.,2012) (cf partie 1.3.5)

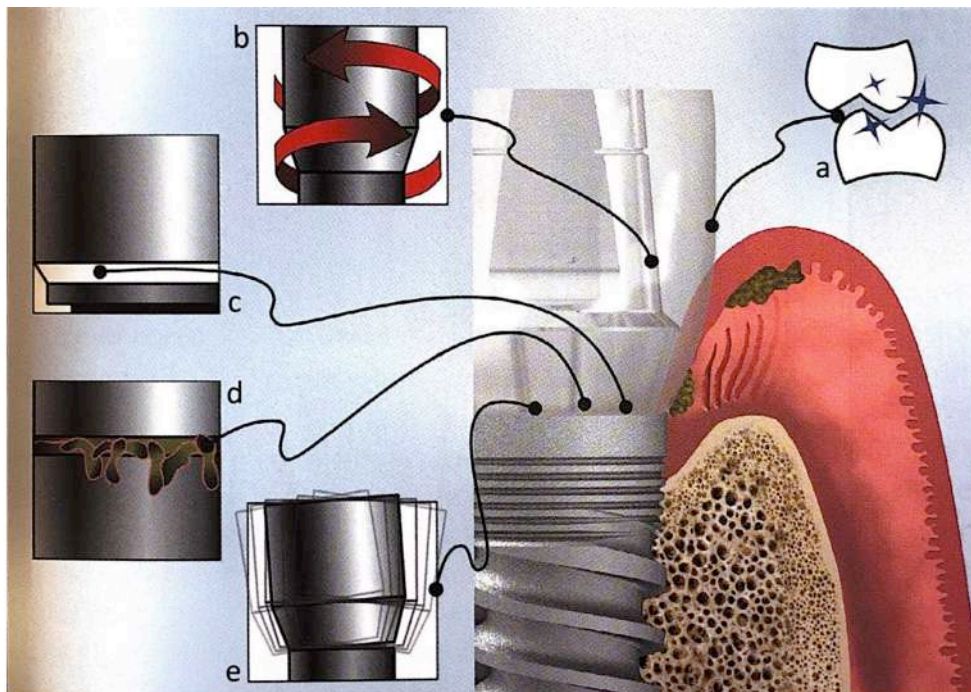


Figure 7-Schéma représentant les différentes agressions possibles au niveau de l'attache muqueuse péri-implantaire, Davaranpanah et al., Manuel d'implotologie clinique, Editions Cdp, 2018

1.3.4 Influence des déconnexions/reconnexions du pilier implantaire sur les tissus péri-implantaires

L'influence des déconnexions/reconnexions répétées des piliers implantaires sur les tissus durs et mous péri-implantaires a été étudiée de manière très précoce.

Cela débute par un premier article de Abrahamsson et al (27) (avec Berglundh et Lindhe) en 1996, étudiant les tissus mous et durs péri-implantaires sur un modèle de chiens.

Comparant des implants tissue-level et des implants bone-level, les auteurs rapportent que la barrière muqueuse qui se forme sur la surface de titane implantaire comprend un épithélium et un conjonctif de composition et de dimension similaire (Abrahamsson et al., 1996) (27).

Puis en 1997, Abrahamsson et al (23) étudient plus spécifiquement l'effet d'une déconnexion/reconnexion répétée de piliers implantaires sur l'attache épithélio-conjonctive péri-implantaire d'implants de type Brånemark (implant le plus utilisé pour l'époque et possédant une connectique avec un hexagone externe et un matching platform).

Les résultats de leur étude indiquent qu'après 5 déconnexions suivies de reconnexions d'un pilier implantaire, l'intégrité de la barrière muqueuse est compromise. Une résorption du niveau osseux péri-implantaire se produit, associée à un repositionnement plus apical du tissu conjonctif de l'attache.

Ces auteurs sont alors parmi les premiers à soumettre l'idée que les tissus péri-implantaires pourraient engager des réactions tissulaires dans le but d'établir un espace biologique (cf partie 1.5), et que la stabilité et la fonction d'un implant en charge est dépendante du bon fonctionnement de la barrière muqueuse (Abrahamsson et al., 1997) (23).

Dans une étude ultérieure en 2003 (28), le même groupe de chercheurs a utilisé des implants avec une connexion conique interne sur l'animal et ont montré qu'après 1 à 2 déconnexions/reconnexions, il n'y avait pas de différence significative ni dans le niveau osseux marginal ni dans les tissus mous péri-implantaires (Abrahamsson et al., 2003) (28).

D'autres auteurs montrent des données contradictoires. Dans une étude plus récente de 2012 menée par Becker et al. (29), les auteurs ont rapporté que la rupture du sceau muqueux péri-implantaire lors de 2 déconnexions/reconnexions des piliers implantaires sur des implants avec une connexion conique et avec un platform switching a entraîné une perte osseuse ultérieure.

Mais les résultats de cette étude sont à nuancer car dans une étude de Alves et al en 2015 (19), les auteurs reprennent le même protocole mais en augmentant la taille de l'échantillon et le temps de cicatrisation avant d'étudier les coupes histologiques. Les auteurs ne trouvent alors aucune différence significative dans le niveau osseux péri-implantaire après 5 déconnexions/reconnexions pour des implants avec platform switching.

De plus, les auteurs soulignent que dans l'étude précédente (Becker et al., 2012)(29), l'expérience avait été réalisée sur un échantillon de petite taille (3 chiens et seulement 12 implants) et que l'analyse histomorphométrique avait été réalisée en ne laissant que deux semaines entre la dernière déconnexion/reconnexion et l'analyse des tissus contre 6 mois dans l'étude de Alves et al(19). Un délai de temps jugé trop court pour permettre une réorganisation et une cicatrisation optimale des tissus péri-implantaires après la dernière atteinte de l'espace biologique.

L'équipe de Alves et al. en 2015 (19), bien que ne trouvant pas de différence significative dans le niveau osseux marginal note toutefois une différence significative dans l'apparition de récession gingivale vestibulaire (+ 0,57mm de récession) du groupe subissant les déconnexions/reconnexions, et de manière plus prononcée encore dans les biotypes minces de l'étude.

Les biotypes gingivaux minces sont définis dans cette étude comme des gencives ayant une épaisseur de tissu kératinisé inférieure ou égale à 2 mm, une sonde parodontale étant visible par transparence à l'inverse des biotypes gingivaux épais (simplification de la classification parodontale de Maynard et Wilson, 1980).

La récession étant dû ici à un rétrécissement du tissu conjonctif se réorganisant après les multiples déconnexions/reconnexions. Ce sont donc des résultats à prendre en considération, principalement dans les régions esthétiques où une

récession non contrôlée des tissus mous pendant la phase prothétique peut compromettre la réhabilitation finale.

Aussi, une méta-analyse a été réalisée en 2017 par Koutouzis et al (30) afin de prendre en compte les différentes variables des études existantes et de dégager une tendance générale de l'impact des déconnexions/reconnexions répétées du pilier sur les changements du niveau osseux marginal péri-implantaire.

Après avoir inclut 7 études cliniques sur les 392 identifiées initialement, les auteurs ont montré une perte osseuse significativement plus importante en cas de déconnexions/reconnexions répétées des piliers (+ 0,19 mm en moyenne mesurée à l'aide de logiciels de soustraction numérique appliqués sur des radiographies péri-apicales standardisées) pour des études allant de 3 à 4 déconnexions/reconnexions successives au cours des étapes de réhabilitations prothétiques.

Par ailleurs, une étude récente de 2015 mené par Nissan et al. (31), a étudié le rétrécissement continu du manchon muqueux péri-implantaire sur plus de 300 implants après retrait des vis de cicatrisation à différents temps. Cette étude a montré qu'après 60 secondes le diamètre moyen de ce manchon muqueux est passé de 4,1 mm à 2,81 mm soit un rétrécissement de 31%, mais toutefois sans que le biotype gingival n'influence significativement sur le rétrécissement du manchon muqueux.

Les auteurs indiquent que le temps nécessaire au remplacement d'une vis de cicatrisation par un élément prothétique doit être réduit au maximum et de préférence à un temps compris entre 20 et 40 secondes afin de limiter les douleurs, l'inconfort et l'indaptation possible.

Sur la base de ces études (19, 29, 30, 31) :

- Le nombre de déconnexions/reconnexions des composants prothétiques, en fonction de la connectique associée, a démontré une influence significative sur le maintien de l'intégrité des tissus péri-implantaires (cf partie 1.5.3)

- une hypothèse selon laquelle l'insertion de piliers d'usages au moment de la chirurgie implantaire pourrait minimiser l'altération des tissus mous et durs péri-implantaires est née.

C'est le concept du One Abutment At One Time que nous développerons ultérieurement (Canullo et al., 2010) (24)(cf partie 1.7) et qui appliqué au pilier immédiat iphysio® (cf partie 4.1) pourrait apporter des solutions aux problématiques soulevées.

1.4 Mucointégration et muqueuse péri-implantaire

1.4.1 Anatomie de la muqueuse péri-implantaire

La muqueuse péri-implantaire est la muqueuse buccale se trouvant à l'interface tissu mou/implant. Elle est constituée de trois zones bien délimitées, ayant une dimension relativement stable et constante dans le temps (Hermann et al., 2000 (17) ; Berglundh et al., 1991 et 1996 (32-33)) :

- Sulcus ou sillon gingivo-implantaire de 0,5 à 1 mm
- Attache épithéliale ou épithélium jonctionnel de 1 à 2 mm (ou encore épithélium sulculaire)
- Attache conjonctive de 1 à 2 mm

L'ensemble de ces structures formant une attache muco-épithéliale d'au moins 3 mm. (Berglundh et Lindhe, 1996)(33)

La composition et l'organisation des tissus supra-alvéolaires péri-implantaires, que nous détaillerons plus loin, ne sont pas identiques de celle des tissus parodontaux bien que leurs dimensions respectives soient similaires (**Fig.8**).

La différence majeure résidant dans l'existence d'un ligament alvéolo-dentaire pour la dent naturelle contrairement à l'implant rattaché directement à l'os grâce au processus de l'ostéointégration.

Par ailleurs, l'absence de ciment dentaire autour des implants permet à l'os alvéolaire d'entrer en contact directement avec la surface implantaire.

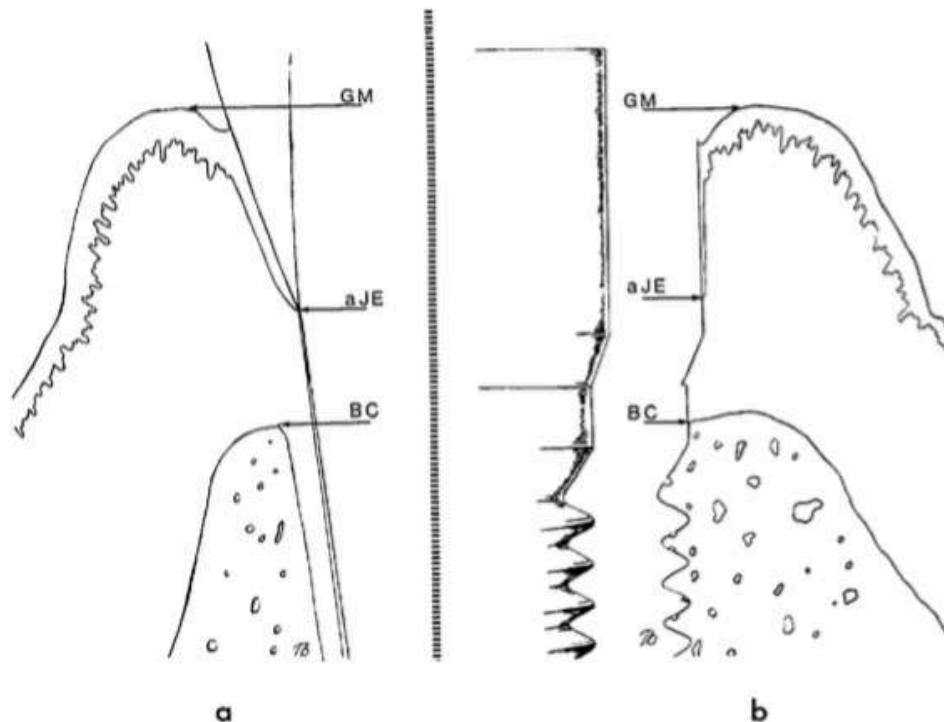


Fig. 6. Schematic drawing demonstrating the landmarks which were used for the assessment of certain linear distances (histometric measurements). (a) At the tooth section (left). (i) The gingival margin (GM) to the apical termination of the junctional epithelium (aJE). (ii) The apical termination of the junctional epithelium (aJE) to the marginal bone crest (BC). (iii) The gingival margin (GM) to the marginal bone crest (BC). (b) At the implant section (right). (i) The margin of the soft tissue adjacent to the titanium abutment (GM) to the apical termination of the junctional epithelium (aJE). (ii) The apical termination of the junctional epithelium (aJE) to the marginal bone crest (BC). (iii) The margin of the soft tissue adjacent to the titanium abutment (GM) to the marginal bone crest (BC).

Figure.8- Schéma comparatif entre les tissus parodontaux et les tissus mous péri-implantaires, Berglundh et al. 1991, The soft tissue barrier at implants and teeth (32)

L'attache épithéliale est une extension non kératinisée de l'épithélium buccal kératinisé. Sa structure est similaire à celle de l'épithélium sulculaire parodontal et se compose de 5 à 15 couches cellulaires. Cet épithélium de jonction diminue en épaisseur en direction apicale et est en contact étroit avec la surface implantaire à laquelle il peut adhérer par l'intermédiaire de ces cellules épithéliales au moyen d'hémidesmosomes et d'une membrane basale : création d'un joint épithélial (Ivanovski et al.,2000) (34).

Les cellules de cet épithélium se terminent à environ 1-1,5 mm coronairement à la crête osseuse et sont séparées de l'os par une zone de tissu conjonctif riche en collagène (Berglundh et al.,1991) (32).

L'attache conjonctive est assurée par le tissu conjonctif sous-jacent à cet épithélium jonctionnel (Lindhe et al, 1998) (35). Le tissu conjonctif se situe entre le sommet de la crête osseuse et la portion apicale de l'épithélium.

Celui-ci est composé de fibroblastes interposés entre des fibres collagéniques orientés parallèlement à la surface implantaire (Comut et al.,2001) (36) ; contrastant avec l'attache du tissu conjonctif aux dents dans laquelle les fibres de collagène s'insèrent dans le ciment radiculaire de façon perpendiculaire (Berglundh et al.,1991) (32).

La présence de fibres circulaires est également rapportée. Elles participent au sceau jonctionnel/ au manchon muqueux des tissus péri-implantaires (Buser et al.,1992) (37) et fournissent une barrière de protection tridimensionnelle adéquate contre le biofilm (Berglundh et al., 1991) (32).

Le tissu conjonctif est ainsi organisé en deux zones :

- ❖ une couche interne dense et avasculaire avec des fibres à orientation circulaire formant un manchon muqueux autour de l'implant.
- ❖ Une couche externe vascularisée par les vaisseaux périostés et possédant des fibres parallèles à la surface implantaire (Buser et al.,1992) (37).

La vascularisation des tissus mous péri-implantaires ne possède qu'une unique source, celle des vaisseaux périostés de la face externe de la paroi alvéolaire (Ivanovski et al.,2000) (34). Cette vascularisation est donc moins importante et développée que dans le parodonte, car elle ne bénéficie pas du plexus vasculaire présent dans le ligament alvéolo-dentaire.

Ainsi, les tissus mous péri-implantaires se composent d'une zone de tissu conjonctif avasculaire située entre l'épithélium jonctionnel et la crête osseuse alvéolaire (Berglundh et al.,1994) (38)

De par ces différences, le tissu mou péri-implantaire est décrit comme étant un terrain de moindre résistance à l'agression bactérienne et à la propagation de lésions. C'est un terrain possédant un équilibre fragile (Berglundh et al.,1994 (38) ; Leonhardt et al.,1993 (39)).

1.4.2 Physiologie : rôle et fonction de la muco-intégration

La muqueuse péri-implantaire a pour principale fonction d'assumer le rôle de barrière biologique vis-à-vis de l'environnement buccal qui représente un milieu septique (Comut et al.,2001) (36).

L'intégrité de l'attache épithéliale entre l'implant et la muqueuse péri-implantaire, et donc le maintien de la muco-intégration, est essentielle pour maintenir l'ostéointégration sur le long terme (Klinge et al., 2006) (40).

La muqueuse péri-implantaire présente une réponse tissulaire à l'agression bactérienne similaire mais non identique avec celle du parodonte de la dent naturelle.

Il a été décrit par Ericsson et al, dès 1995 (21), que la plaque dentaire colonisait la surface implantaire de la même manière que les surfaces dentaires. Cela entraîne une migration de cellules de l'immunité (leucocytes) vers l'épithélium de jonction et la formation d'un infiltrat cellulaire inflammatoire à ce niveau (**Fig.9**).

Or nous avons vu précédemment que compte tenu des caractéristiques anatomiques de la muqueuse péri-implantaire, celle-ci possède un potentiel de défense plus faible que la muqueuse parodontale mais néanmoins suffisant pour empêcher une contamination directe de l'implant par le milieu buccal.

D'autres chercheurs dont Hermann et al., en 2001 (41-42), ont démontré qu'il existait une contamination indirecte pouvant suivre plusieurs voies d'infiltrations bactériennes :

- notamment au travers des vis des piliers
- mais aussi au travers de l'attache muco-épithéliale, et plus particulièrement au niveau de la jonction implant-pilier (Broggini et al.,2003) (7).

Le même phénomène a été décrit concernant les maladies parodontales. Dans une étude de 2003 Graves (43) décrit la présence d'un front d'inflammation dans le tissu conjonctif péri-dentaire (sous certaines conditions comme pour une gingivite

dentaire) responsable d'une perte osseuse marginale jusqu'à ce qu'une distance biologique de sécurité d'environ 2 mm soit établie.

Ce n'est qu'une fois cette distance créée qu'un équilibre est possible entre les bactéries, la dent et la réponse de l'hôte.

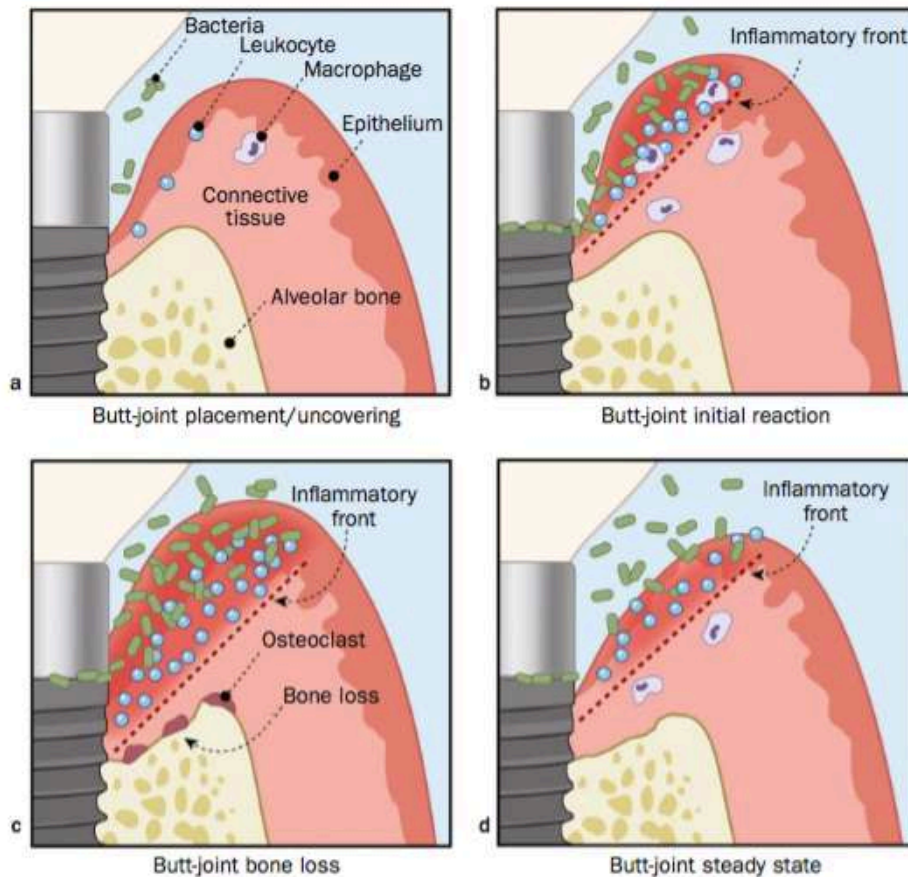


Figure 9-Schéma extrait d'un article de Sasada et al., 2017 (15), représentant la relation spatiale entre le front d'inflammation au niveau du tissu conjonctif péri-implantaire et la résorption osseuse alvéolaire autour d'un implant avec une interface plat-à-plat (butt-join) en matching platform.

(a) création d'une connexion plat-à-plat à l'interface entre le pilier et l'implant.

(b) en réaction initiale, des leucocytes du tissu conjonctif sont retrouvés près de l'épithélium et l'interface devient contaminée.

(c) Quand les bactéries ou leurs toxines pénètrent plus profondément dans le tissu conjonctif, le front d'inflammation se déplace près de l'os péri-implantaire où des facteurs produits par les cellules inflammatoires stimulent l'ostéoclastogenèse et la résorption osseuse.

(d) une fois qu'une distance de sécurité de 2 mm (biological width) a été créée en résorbant de l'os, un équilibre peut être établi mais les bactéries restent au niveau de l'interface.

Ainsi, la jonction implant-pilier représente une zone d'intérêt majeure dans les enjeux de préservation de l'intégrité de la muco-intégration (cf. partie 1.5.3), et par conséquent dans le maintien et le succès à long terme de la réussite des traitements implantaires.

1.5 Espace biologique

1.5.1 Définition histologique

En 1985, le Pr Brånemark et son équipe rapportent que le maintien à long terme de la fonction d'un implant en titane dans la cavité orale est dépendant d'une ostéointégration stable mais nécessite également l'établissement d'une barrière transmuqueuse propre à l'implant.

En 1991 (32), Berglundh et al étudient, sur un modèle expérimental chez le chien la composition de cette barrière transmuqueuse. Ils décrivent ainsi la composition des tissus mous péri-implantaires incluant un compartiment épithélial en continuité avec une zone de tissu conjonctif (cf partie 1.4.1).

En 1996 (27), Abrahamsson et al (dont Berglundh et Lindhe) réalisent une étude comparative chez le chien afin d'étudier les tissus durs et mous péri-implantaires sur différents types d'implants. Dans cette étude, ils confirment les résultats sur la dimension et la composition des tissus marginaux péri-implantaires observées chez Berglundh et al en 1991 (32), et ce quelque soit le système implantaire et la technique chirurgicale utilisés (implants enfouis ou non).

Plus important encore, ils ont réussi à prouver que même entre deux biotypes gingivaux différents (gencive fine ou épaisse), une attache épithélio-conjonctive similaire se formait autour de l'implant.

De plus, les auteurs concluent cette étude en notant qu'une certaine largeur de muqueuse péri-implantaire est requise dans le but de créer une attache épithélio-conjonctive propre à l'implant (27). Si au départ, la dimension des tissus mous n'est pas suffisante, un processus biologique de résorption osseuse marginale est mis en place pour permettre l'établissement d'une distance biologique (ou « biological width » selon le terme employé pour la première fois dans leur article en 1996) de l'attache épithélio-conjonctive autour d'un implant (27).

Enfin, les mêmes auteurs ont observé que la dimension de l'épithélium jonctionnel et du tissu conjonctif péri-implantaire était similaire à celle décrite, par Gargiulo et al.(1961) (27), comme étant valide pour la dentition chez l'homme.

Le terme de distance biologique est aujourd'hui remplacé par la notion d'espace biologique que l'on pourrait définir comme étant une structure tissulaire assurant une fonction de protection entre un compartiment buccal septique et un compartiment sous-jacent aseptique (essentiellement au niveau osseux).

La grande majorité des complications rencontrées résultant de la perméabilité de cette barrière. Ainsi le succès d'un traitement implantaire dépend principalement de son intégration biologique bien que d'autres facteurs rentrent également en compte (occlusion et maintenance par exemples).

1.5.2 Conséquences du non-respect de l'espace biologique

Par la suite Berglundh et Lindhe (1996) (33) vont entreprendre une étude plus approfondie sur la dimension de la muqueuse péri-implantaire et l'étude de l'espace biologique.

Ils concluent qu'une hauteur minimale, évaluée à environ 3 mm, de la muqueuse péri-implantaire est nécessaire pour créer une attache muqueuse épithélio-conjonctive autour d'un implant.

La perte de hauteur du niveau osseux crestal suite à des procédures d'élimination de poches parodontales chirurgicalement ou dans des cas d'allongement de la

couronne clinique (élongation coronaire) a également été rapportée au niveau parodontal (Caton et al., 1999) (44). Suggérant qu'une réponse biologique sous forme d'une résorption osseuse non pathologique se produit afin de rétablir l'espace biologique.

La formation d'une dimension biologique minimale de l'attache des tissus mous à l'implant (Berglundh et Lindhe, 1996) (33) est une condition indispensable pour maintenir une étanchéité optimale autour des implants. L'attache épithélio-conjonctive fournissant une protection contre les forces mécaniques mais aussi contre les agents biologiques extérieurs (Linkevicius et al., 2009 et 2010) (45-46-47).

Ce processus de remodelage osseux permet donc le développement ultérieur d'un espace biologique. L'attache transmuqueuse péri-implantaire possède une fonction et une dimension de barrière similaire à celle de l'attache parodontale. De même leurs mécanismes de défense sont similaires, réalisant une migration apicale lors d'une attaque biologique afin de rétablir une distance biologique acceptable et fonctionnelle (48- Waerhaug et al., 1977) (19-Alves et al., 2015).

Ce processus est étudié par de nombreux auteurs et permet le développement d'avancée en implantologie telle que l'utilisation de pilier immédiat, dont les piliers iphysio[®], pour respecter le principe de conservation de l'espace biologique (voir partie 1.7) (Degidi et al., 2011) (49).

1.5.3 Zone d'intérêt biologique : l'interface pilier-implant (Ericsson et al., 1995) (21)

Dans une étude de 1995 (21), Ericsson et al, étudient la dimension et l'histologie des tissus péri-implantaires dans un modèle canin. Ils y quantifient la dimension du sillon gingivo-implantaire, de l'attache épithéliale et du tissu conjonctif au dessus de la connexion tissu osseux-implant.

Dans cette étude, deux types de lésions inflammatoires ont été observées dans les tissus mous péri-implantaires (**Fig.10**):

- Une lésion associée au sillon gingival, appelée « infiltrat cellulaire inflammatoire associée à la plaque »
- Une deuxième lésion s'étendant apicalement sur 1,0 à 1,5 mm et comprenant un « infiltrat cellulaire inflammatoire associée à la jonction implant-pilier »

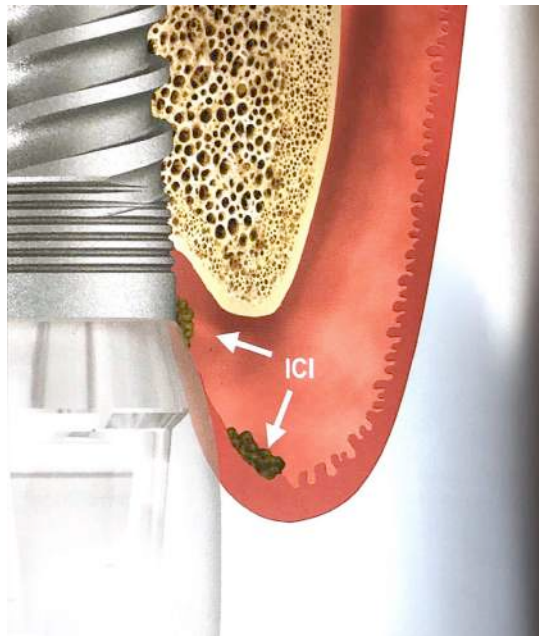


Figure 10-Schéma indiquant les deux sites des lésions chroniques inflammatoires (LCI) entretenues au niveau de l'attache muco-épithéliale implantaire, Davarpanah et al., Manuel d'implantologie Clinique, Editions CdP ,2018

Les auteurs rapportent dans leur étude que la crête osseuse péri-implantaire était toujours située de 1,0 à 1,5 mm apicalement à la jonction implant-pilier, et que le bord externe du pilier était toujours séparé de la crête osseuse par environ 1,0 mm de tissu conjonctif.

Ainsi, le niveau vertical des tissus mous péri-implantaires dépend de la présence et du niveau de la structure osseuse sous-jacente.

Cela démontre qu'une fois la dimension biologique établie, le manchon muqueux (sceau des tissus mous) que représente l'attache épithélio-conjonctive fournit une fonction de protection afin d'isoler l'os crestal de l'environnement buccal.

La contamination microbiologique par l'existence d'un microgap à l'interface pilier-implant a été bien documentée (Ericsson et al., 1996 (21); Brogгинi et al., 2003 (7); Alves et al., 2005 (19); Sasada et al., 2017 (15)). La prévention d'une fuite microbiologique au niveau de cette interface est ainsi devenu un enjeu majeur pour la restauration prothétique sur implants bone-level.

Le but étant de minimiser les réactions inflammatoires et de maximiser sur le long terme la stabilité osseuse autour de l'implant.

Plusieurs approches ont été pensées pour parvenir à maîtriser cet enjeu, notamment en diminuant la taille de l'interface et donc du microgap à l'aide de :

- utilisation du concept de Platform Switching (Cf. partie 1.6)
- utilisation du concept du « one abutment at one time » (Cf. partie 1.7)
- le choix d'un concept de design implantaire utilisant une connexion conique

Cette dernière solution envisagée devait fournir une étanchéité optimisée de l'interface pilier-implant en réduisant la quantité d'inflammation au niveau de celle-ci, permettant de diminuer la perte osseuse marginale.

D'autres études ont prouvé que le choix d'une connectique avec un hexagone externe n'influe pas de manière significative sur la perte osseuse marginale. Une

endotoxine bactérienne pouvant pénétrer même à l'intérieur d'une interface utilisant une connexion conique avec un platform switching (Hermann et al., 2001) (42). En effet, le micro-hiatus existant est en général inférieur à 10 micromètres et peut être colonisé par la flore commensale de la cavité buccale (Da Silva et al., 2017) (50), les bactéries ayant un diamètre compris entre 1 et 10 micromètres et ces bactéries produisant des endotoxines pouvant avoir un diamètre plus petit que 1 à 2 micromètres (15).

Il a été prouvé que les changements du niveau osseux crestal pouvaient être influencés par les micromouvements entre implant et pilier (Piatelli et al., 2010) (20). Ces auteurs proposent de limiter les conséquences biologiques des micromouvements en privilégiant une connectique implantaire plus stable, remplaçant les connectiques utilisant un hexagone externe par des connexions coniques avec un cône morse.

En sachant que plus l'angle du cône morse est petit et se rapproche d'un cône morse pur, plus la stabilité de la connexion implantaire est haute selon Ranieri et al., 2015 (51).

Ceci est confirmé dans une revue de la littérature conçue par Schmitt et al en 2014 (52), où les auteurs sont arrivés à la conclusion que les connexions coniques sont supérieures aux connexions hexagonales externes car :

- les micro-mouvements à la jonction implant-pilier sont moindres
- l'élargissement du micro-hiatus sous l'effet de la charge cyclique d'un implant en fonction est moindre
- la résistance à la perte de torque est supérieure (dévissage plus difficile)
- les contraintes transmises aux vis de serrage sont identiques entre différentes connexions internes mais moindres que celles subies par une connexion hexagonale externe.

Les auteurs affirment ainsi que l'herméticité d'une connexion conique est supérieure aux autres types de connexions lors d'une sollicitation mécanique.

1.6 Platform Switching : concept/intérêts

1.6.1 Définition du Platform-Switching

En 2006, à travers un article clinique, Lazzara et Porter (53) ont introduit un nouveau concept dans l'implantologie moderne destiné à améliorer le contrôle du niveau osseux créal post-opératoire : le platform-switching ou platform shifting est né.

A noter que :

- ❖ Le terme switch correspond au verbe commuter, c'est-à-dire modifier en substituant un élément à un autre
- ❖ Le terme shift correspond à la notion de décalage
- ❖ Les deux termes décrivent le même concept mais c'est le terme de platform switching qui a fini par s'imposer dans la littérature

L'article de Lazzara et Porter (53) rapporte qu'une observation de la réduction de la perte osseuse marginale verticale a été constatée par coïncidence sur des implants de grand diamètre Implants Innovations (société 3i[®]) où la proximité immédiate du pilier avec l'os n'avait pas lieu, ce qui était une première. En effet, en 1991, sont introduit sur le marché des implants de grand diamètre 5,0 et 6,0 mm de la société 3i[®] possédant une plateforme implantaire de grand diamètre correspondant. Ces implants avaient à l'origine pour but d'être utilisés lorsque des implants de diamètre standard 3,75 mm n'étaient pas parvenus à s'ostéointégrer ou dans des zones de mauvaise qualité osseuse afin de tenter d'améliorer la stabilité primaire de l'implant.

Or lors de leur mise sur le marché, aucun composant prothétique de grand diamètre correspondant n'existait. Par ailleurs, la société commercialisant ayant laissé sur ces implants de grand diamètre une connectique implantaire de diamètre standard, la plupart de ces implants de grand diamètre ont alors été restaurés prothétiquement par des composants standards de 4,1 mm de diamètre.

Cette utilisation de pilier de diamètre plus petit a créée un décalage dimensionnel horizontal entre le diamètre de la surface d'appui de l'implant et le diamètre du

composant prothétique allant de 0,45 mm (pilier de 4,1mm vs 5,0 mm de plateforme implantaire) à 0,95 mm (pilier de 4,1 mm vs 6,0 mm de plateforme implantaire).

Lazzara et Porter lors du suivi radiographique à long terme (sur 13 années) des patients porteurs de ce type de configuration implantaire, ont observé que la quantité de remodelage osseux crestal vertical était sensiblement réduite voire inexistante. Ceci en comparaison avec la perte marginale osseuse associée communément à l'époque aux critères de réussite implantaire (Albrektsson et al.,1986) (54).

Cette observation radiographique suggère que le processus biologique de remodelage osseux, entraînant une perte de hauteur de l'os crestal observée après la mise en place de composants prothétiques (vis de cicatrisation ou pilier implantaire), est modifié lorsque le bord extérieur de l'interface implant-pilier est repositionné horizontalement vers l'intérieur. Ce repositionnement éloignant ainsi l'interface implant-pilier du bord extérieur de la plateforme implantaire. Passage d'un concept de matching platform à un concept de platform-switching.

Le platform-switching est alors défini comme étant l'utilisation d'un pilier implantaire de diamètre inférieur à celui de la plate-forme implantaire (**Fig.11**).

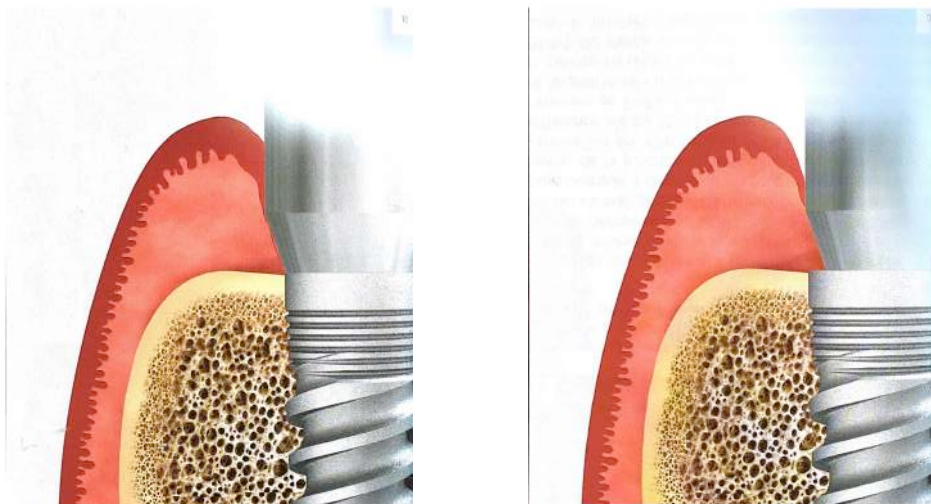


Figure 11-Schéma comparatif entre un implant avec matching platform (à gauche) et un utilisant le concept de platform-switching (à droite), Davarpanah et al., Manuel d'implantologie clinique, Editions CdP, 2018

1.6.2 Intérêts cliniques du Platform-Switching

Au travers de l'étude de Lazzara et Porter (53), deux résultats semblent ressortir du repositionnement horizontal vers l'intérieur de l'interface implant-pilier :

- Une augmentation de la surface créée au niveau de la plate-forme implantaire exposée. Permettant une réduction de la quantité de résorption osseuse crestale nécessaire pour exposer une quantité minimale de l'implant à laquelle le tissu mou pourra se fixer dans l'objectif de construire un espace biologique.
- Plus important encore, le platform switching repositionne la jonction implant-pilier vers le centre et donc à distance du bord extérieur du col de l'implant (et par conséquent de l'os adjacent). L'effet global du pilier sur les tissus environnants en sera réduit et le tissu conjonctif adhérent va pouvoir recouvrir le microgap présent à l'interface implant-pilier.

Effet de réduction de la résorption osseuse marginale en regard du pilier.

- Enfin, le platform-switching en permettant l'éloignement de la jonction implant-pilier du niveau osseux crestal va distancer l'infiltrat de cellules inflammatoires associées (Ericsson et al., 1995) (21). La zone d'exposition sera confinée à un angle $\leq 90^\circ$ au lieu d'une zone d'exposition directe $\leq 180^\circ$ par rapport aux tissus mous et durs environnants (**Fig.12**).

Réduction de l'effet inflammatoire et de la diffusion de l'inflammation chronique dans les tissus mous environnants ainsi qu'au niveau de l'os crestal.

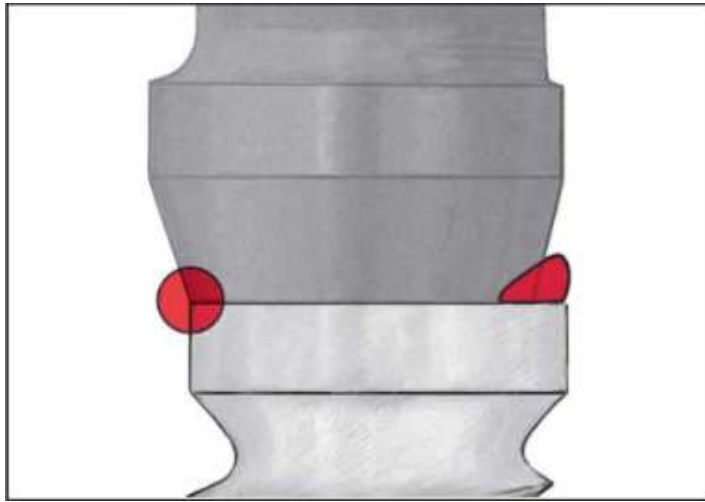


Figure 12-Surface d'exposition de l'interface implant-pilier entre un matching platform à gauche et un platform switching à droite, Lazzara et Porter, 2006 (53)

Lazzara et Porter (53) notent également que pour bénéficier de la technique de préservation osseuse associée à l'utilisation du platform-switching de par l'intermédiaire de composant de diamètre réduit (en commençant par les vis de cicatrisation), ceux-ci doivent être utilisés à partir du moment où l'implant est exposé à l'environnement buccal. Notamment parce que le processus de formation de l'espace biologique commence immédiatement après cette exposition et qu'il n'est pas possible de récupérer le niveau osseux résorbé lorsque le platform-switching est mis en place de manière ultérieure à ce processus biologique.

Ainsi, qu'un implant soit placé en utilisant une procédure chirurgicale en un temps opératoire ou utilisant un second temps chirurgical (donc avec ou sans mise en nourrice), le premier composant placé sur l'implant doit avoir un diamètre plus petit que celui de la plate-forme implantaire si un espace biologique repositionnée horizontalement veut être obtenue avec une résorption osseuse marginale minimale.

1.6.3 Revue de la littérature concernant le Platform-Switching

1.6.3.1 Revue systématique par Atieh et al.,2010 (55)

Dans une revue systématique de la littérature écrite par Atieh et al., en 2010 (55), les auteurs veulent évaluer l'impact du platform-switching sur la préservation de l'os crestal marginal.

Pour ce faire, ils ont réalisé une recherche documentaire, à l'aide de bases de données et de journaux scientifiques, sur des essais cliniques contrôlés comparant les changements marginaux du niveau osseux entre des implants avec platform switching à ceux restaurés avec une configuration en matching platform.

Dix études incluant 1239 implants ont été incorporés dont sept ECRs (essai clinique randomisé avec niveau de preuve élevé, grade A) et trois CCT (essai clinique contrôlé avec niveau de preuve de bas grade, grade B-C). Ces dix études ont été publiées entre 2007 et 2010 avec des critères d'inclusion similaires et des critères d'exclusions stricts similaires à ceux définis pour pouvoir être sélectionnés dans cette méta-analyse.

La période de suivi de ces études variait de 12 mois à 60 mois, et l'évaluation des changements du niveau osseux autour des implants test et contrôle était basée sur des mesures radiographiques numériques calibrées dans toutes les études sélectionnées.

Les résultats de cette méta-analyse tendent à prouver que les implants avec une configuration utilisant le platform switching, déplaçant vers l'intérieur la jonction pilier-implant, présenteraient une caractéristique morphologique souhaitable pour empêcher une cratérisation horizontale et préserver les niveaux osseux crestaux verticaux comparativement avec ceux intégrant une configuration de matching platform.

De plus, la méta-analyse relève que ces données sont significatives lorsque le décalage crée est $\geq 0,4$ mm de platform switching pour une durée de suivi supérieure ou égale à douze mois. Les auteurs notent que le degré de résorption osseuse marginale est inversement proportionnel à l'étendue quantitative d'inadéquation entre

le pilier implantaire et la plate-forme implantaire (à l'importance du décalage crée par l'utilisation du platform switching).

Aucune différence statistiquement significative n'a cependant été observée concernant le taux d'échec implantaire entre les deux groupes.

En conclusion, les auteurs rapportent que d'autres études contrôlées randomisées avec des suivis à long terme et une méthodologie rigoureuse doivent être menées afin de confirmer la validité de ces résultats.

1.6.3.2 Revue systématique par Al-Nsour et al., 2012 (56)

Dans cette revue systématique, les auteurs ont sélectionné neuf articles afin d'analyser l'effet du platform switching sur la perte osseuse marginale.

Aucune méta-analyse n'a pu en ressortir compte-tenu de l'hétérogénéité de la méthodologie des études. De même que les caractéristiques des implants utilisés n'étaient pas standardisées entre les différentes études.

Cependant, les auteurs ont conclu que l'utilisation d'un platform switching semblait exercer des effets bénéfiques sur l'os marginal péri-implantaire.

Ils précisent également que certains facteurs pourraient influencer l'interprétation des données rapportées par ces études tels que :

- la profondeur de pose de l'implant
- la microstructure de l'implant
- la quantité de platform switching utilisée (quantification du décalage horizontal crée)
- ainsi que la fiabilité des méthodes d'examen utilisée.

1.7 Concept du One Abutment At One Time (et Zero Bone Loss)

1.7.1 Définition

Toute restauration implantaire, qu'elle soit immédiate ou différée, se retrouve face au défi d'arriver à une préservation optimale des tissus durs et mous péri-implantaires.

Or nous avons vu précédemment que de nombreux facteurs pouvaient affecter le remodelage osseux péri-implantaire et donc la pérennité de ces tissus péri-implantaires.

Au cours du temps, différentes stratégies ont été mises en places afin de minimiser la résorption osseuse que l'on rencontre habituellement. Ces stratégies incluent (canullo et al., 2010) (24) :

- Mise en place de matériau de greffe
- Utilisation de couronnes provisoires immédiates pour façonner les tissus mous péri-implantaires notamment dans le but de maintenir la présence des papilles interdentaires
- Utilisation du concept de platform switching

L'utilisation du platform switching où, d'un point de vue biologique, la présence d'un pilier de diamètre inférieur non assorti au diamètre de la plate-forme implantaire est supposé éloigné le micro-gap (présent à l'interface implant-pilier) associé à son infiltrat de cellules inflammatoires attenant de l'os crestal, et ainsi permettre d'étendre la largeur biologique péri-implantaire sur le plan horizontal.

Les études de Abrahamsson et al (1997 et 2003) (23-28) vues précédemment montrent que :

La stabilité du tissu péri-implantaire peut être affectée par les déconnexions/reconnexions répétées du pilier et des éléments prothétiques nécessaires dans les procédures de restauration implanto-portée passant d'une couronne provisoire à la couronne d'usage. Cela peut induire une migration apicale

de l'espace biologique accompagnée d'une perte verticale des tissus durs et mous péri-implantaires.

Il est alors apparu qu'une restauration immédiate réalisée avec un pilier provisoire pourrait compromettre la préservation osseuse crestale (de par les déconnexions/reconnexions répétées des éléments prothétiques dont le pilier provisoire) permise en adoptant la stratégie d'utiliser un platform switching.

- Par conséquent, Canullo et al en 2010 (24), ont proposé de mettre en place une stratégie de préservation osseuse marginale s'appuyant sur un protocole de réhabilitation utilisant un pilier d'usage mis le jour de la chirurgie implantaire et qui ne serait pas amené à être déposé.
- Ce concept sera nommé : "one abutment at one time » (24-49)

1.7.2 Intérêts cliniques du concept « one abutment at one time »

Aussi pour éviter de perturber le sceau muqueux/espace biologique qui se forment immédiatement après la chirurgie, le concept de one abutment at one time à vu le jour sous différentes formes de pilier :

- ❖ Pilier **intermédiaire** permettant d'aménager la plateforme implantaire de l'implant. Exemple des piliers multi-unit (MUA) : pilier utilisé pour les restaurations plurales transvissées sur des implants à connexion interne (**Fig.13**).

En effet, des implants pour une réhabilitation plurale ne tolèrent pas de divergence importante car cela ne permettrait pas l'engagement à fond des structures et la passivité des armatures prothétiques. L'utilisation de ce type de pilier permet de convertir la connexion interne avec sa partie supérieure qui prendra la forme d'une plateforme externe (connexion externe) dont la tolérance de divergence est supérieure, tolérance jusqu'à 40°.

Le pilier intermédiaire présente plusieurs avantages :

- conserve les propriétés d'herméticité de la connexion interne conique
- conserve les avantages du platform switching
- suit le principe du one abutment at one time s'il est vissé lors de la chirurgie implantaire. Il ne sera plus dévissée et évitera ainsi l'altération de l'intégrité de l'attache épithélio-conjonctive lors des déconnexions/reconnexions nécessairement effectuées pendant les étapes prothétiques
- Convertir une connexion interne en une connexion externe prothétique
- Transformer un implant bone level en implant tissue level
- Possibilité de placer une vis de cicatrisation sur le pilier multi-unit




Figure 13-Illustration de piliers multi-unit (MUA) pour restauration plurale transvissée, ici avec différentes angulations possibles, Davarpanah et al., Manuel d'implantologie Clinique, Editions CdP, 2018

- ❖ **Pilier immédiat** : ce sont des piliers destinés à être connectés à l'implant immédiatement en fin de chirurgie et qui ne seront plus amenés à être dévissés ultérieurement.
 - Pas d'altération répétée de l'attache transmuqueuse péri-implantaire (Abrahamsson et al., 1997) (23)
 - Minimiser la perte osseuse crétale (Degidi et al., 2011) (49)
 - Transformer un implant bone level en implant tissue level en déplaçant le niveau de travail prothétique du niveau juxta-osseux au niveau gingival
 - Peut être utilisé pour des restaurations unitaires ou plurales
 - Commercialisée par de nombreuses marques comme le « On 1 » chez Nobel Biocare[®] ou le pilier intermédiaire « Connect Abutment » chez MIS[®] (**Fig.14**).

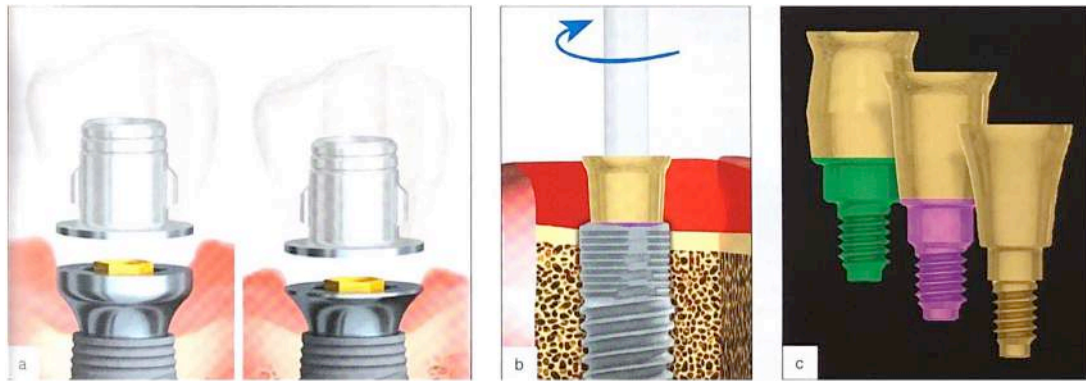


Figure 14-Illustration de piliers immédiats, avec (a) le « Concept On 1 » de Nobel Biocare, (b) et (c) le « Connect Abutment » de MIS avec différentes hauteurs transgingivales disponibles. Davarpanah et al., Manuel d'implantologie clinique, Editions Cdp, 2018

Ces piliers, qu'ils soient des piliers intermédiaire ou immédiat (ou encore un pilier intermédiaire immédiat) peuvent être posés selon un protocole chirurgical en un temps ou lors d'un second temps opératoire. Ces piliers présentent également l'avantage de laisser le choix à l'opérateur dans la hauteur transgingivale selon la situation clinique rencontrée.

L'utilisation de ce protocole « one abutment at one time » est également retrouvée dans la littérature avec des piliers définitifs standards, posés le jour de la chirurgie, qui ne seraient pas amenés à être déposés. Ces piliers étant comparés à un protocole de réhabilitation prothétique classique avec déconnexions/reconnexions répétées des éléments prothétiques.

Les piliers du groupe test avec protocole « one abutment at one time » auront une empreinte de situation de l'interface pilier-implant prise par l'intermédiaire de transferts snap-on clipés directement sur le pilier et emportés dans une empreinte à ciel fermé 24 semaines après l'insertion de l'implant (Degidi et al., 2011 et 2013 (34-49) ; Molina et al., 2016) (57).

Contrairement au groupe contrôle où l'empreinte sera prise après retrait du pilier, directement à partir de la plateforme implantaire par l'intermédiaire de transferts

(toujours 24 semaines après insertion de l'implant). Dans ce groupe contrôle, les piliers seront à nouveau retirés 3 fois de plus (essayage de l'armature, essayage du biscuit et à la pose de la couronne d'usage) (49).

Ces études ont montré une perte osseuse horizontale légère mais statistiquement significative entre 6 mois et 1 an de suivi en 2011 pour le groupe contrôle, utilisant des radiographies intra-orales comme moyen d'évaluation (49). La perte osseuse horizontale correspondant à une augmentation de la distance entre la surface de l'implant et le mur osseux interne de l'avéole d'extraction avec l'utilisation d'implant bone-level.

Ces résultats ont été confirmés en 2013 par Degidi et al (34), par une évaluation au moyen d'un CBCT. Ils ont montré une perte osseuse horizontale significative ainsi qu'une augmentation conséquente de la récession moyenne des tissus mous vestibulaires (+ 0,27 mm) dans le groupe témoin (groupe avec protocole prothétique standard et passant donc par des déconnexions/reconnexions répétées des éléments prothétiques), mais sans lien prouvé avec le biotype du patient.

Les auteurs concluent que l'adaptation de ce protocole d'un pilier unique permet de réduire les procédures cliniques et d'améliorer la stratégie de préservation des tissus péri-implantaires (34,49).

Enfin, compte tenu des données rapportées sur les conséquences et l'impact des déconnexions/reconnexions successives des composants prothétiques (cf partie 1.3.5), et tout ceci mis en relation avec le concept de « One abutment at one time », il paraît possible d'extrapoler ce concept et ses avantages aux piliers immédiats de type Iphysio[®] qui ne seront amenés à être déposés qu'une unique fois le jour de la pose de la prothèse définitive (cf partie II).

1.7.3 Revue de la littérature sur le One Abutment At One Time

La première étude clinique étudiant le concept clinique du « One abutment at one time » est celle de Canullo et al., en 2010 (24).

Cette étude souhaitait évaluer l'influence de la restauration prothétique sur la perte osseuse marginale en utilisant des piliers immédiats d'usages par rapport à des piliers provisoires remplacés secondairement par des piliers définitifs après la période d'ostéo-intégration.

Les auteurs ont rapporté une différence statistiquement significative de la perte osseuse marginale péri-implantaire de 0,2 mm sur un suivi de 3 ans après la mise en place de l'implant en faveur du groupe suivant le concept d'un pilier unique définitif.

Les études cliniques ont rapporté un nombre important de facteurs pouvant affecter le remodelage osseux péri-implantaire :

- déconnexions/reconnexions répétées des composants prothétiques avant la restauration finale
- configuration de l'implant
- le positionnement de l'implant par rapport à la crête alvéolaire
- importance du décalage crée par le platform switching
- biotype tissulaire du patient
- procédure chirurgicale d'extraction
- site implantaire (localisation et caractéristique propre)
- micromouvements à l'interface implant-pilier
- présence d'un infiltrat inflammatoire au niveau du microgap de l'interface pilier-implant

Les auteurs notent qu'il existe une véritable justification biologique à l'utilisation d'un pilier unique et définitif à un stade antérieur du traitement prothétique afin d'optimiser la stratégie de préservation des tissus péri-implantaires.

Toutefois, cette première étude présente des biais devant l'échantillon de faible taille utilisé, le manque de variété de la localisation du site implantaire et l'absence

de randomisation de l'étude. D'autres essais cliniques randomisés sont ainsi nécessaires afin de vérifier la pertinence de ce protocole.

Par la suite, de nombreuses études ont été réalisées sur ce concept (Molina et al., 2016 (57) ; Wang et al., 2017 (58) ; Perroti et al., 2019 (59)) dont une méta-analyse menée par Santos et al, en 2018 (50).

Dans celle-ci, les auteurs incluent 5 études sur les 103 identifiées au départ, soit un total de 258 implants répartis en un groupe test du protocole avec pilier définitif et un groupe contrôle avec des piliers provisoires.

Les auteurs rapportent en conclusion que l'utilisation du protocole One Abutment at One Time sur des implants avec une connexion en cône morse et avec un platform switching entraînait moins de perte osseuse marginale, à partir d'un suivi de 6 mois puis entre 1 an et 3 ans, que sur les implants utilisant des piliers provisoires nécessitant plusieurs déconnexions/reconnexions pour mener à bien la réhabilitation finale.

Cependant les auteurs restent prudents devant ces conclusions, notamment devant le fait :

- de la faible taille de l'échantillon
- du petit nombre d'études incluses (5)
- de l'hétérogénéité des protocoles
- et du temps de suivi hétérogène
- absence d'évaluation de l'impact du biotype gingival dans ces études
- utilisation de couronnes scellées par 4 des 5 études pouvant biaiser le taux de différences par rapport à un protocole de réhabilitations par couronnes transvissées. Les excès de ciment de scellement ayant des conséquences biologiques négatives dans la perte osseuse marginale.

Les auteurs notent toutefois que d'autres études avec une méthodologie similaire, une standardisation du protocole et des méthodes d'évaluations, l'utilisation de CBCT et une période de suivi plus longue seraient nécessaires afin de confirmer la tendance observée par cette étude.

II. Pilier implantaire IPHYSIO[®] : Concept

2.1 Rappel protocole chirurgical et prothétique pour un implant unitaire

La pose d'un implant ne se soumet pas à un unique protocole chirurgical mais dépend de nombreux paramètres soumis à des variations tels que :

- Secteur du site opératoire
- Conditions cliniques du site opératoire
- Nécessité d'un aménagement du site implantaire : conditionnement des tissus durs ou des tissus mous
- Technique chirurgicale envisagée
- Particularités du système implantaire employé
- Expérience clinique de l'opérateur

Cependant, le clinicien devra nécessairement suivre certaines étapes incontournables à la mise en place d'un implant :

❖ Connaître les conditions de gestion d'un site implantaire :

- Avulsion atraumatique en préservant le maximum du capital osseux et de la structure gingivale du patient (Fickl et al., 2008 (60); Araujo et Lindhe, 2009 (61)) : absence de lambeau si possible, découpe des artifices prothétiques (couronnes et/ou bridge), séparation de racines, éviter les gestes chirurgicaux traumatiques et préserver les tables osseuses
- Curetage minutieux de toute lésion infectieuse potentielle ou avérée du site implantaire
- Mise en condition tissulaire par ajout de substitut osseux ou par réalisation de greffes osseuses
- Mise en condition tissulaire par l'utilisation de techniques de greffes gingivales afin de renforcer ou modifier le biotype gingival du patient
- Evaluer si le site implantaire peut bénéficier d'une implantation immédiate ou opter pour une implantation différée permettant un délai de cicatrisation du site implantaire

- ❖ Savoir réaliser une planification implantaire optimale en utilisant
 - Des examens complémentaires adaptés : idéal avec des coupes radiographiques par CBCT (Cone beam computed tomography)
 - Des calques implantaires adaptés au système implantaire utilisé et modulables en choix de diamètre et de longueur implantaire
 - Un logiciel de planification implantaire lorsque nécessaire
 - Un guide chirurgical si la situation clinique l'exige
 - Connaître les règles de positionnement d'un implant dans les 3 plans de l'espace ainsi que savoir reconnaître les différents obstacles ou structures anatomiques pouvant interagir avec la chirurgie à venir

- ❖ Savoir définir l'approche chirurgicale
 - Passage par un lambeau chirurgical : connaître les techniques et les tracés d'incisions, ainsi que les techniques de sutures
 - Passage par une technique « flapless » : sans lambeau

- ❖ Maîtriser les conditions d'asepsies nécessaires à la chirurgie implantaire

- ❖ Connaître la séquence de forage
 - Utiliser une séquence graduée de forets tranchants à des vitesses adaptées (Reingewirtz et al., 1997) (6)

- ❖ Connaître les conditions d'une chirurgie en un temps ou en deux temps chirurgicaux
 - Savoir si la stabilité primaire est suffisante pour rester en un temps chirurgical
 - Dans le cas contraire, savoir opter pour une chirurgie en deux temps chirurgicaux, avec enfouissement du ou des implants
 - Fonction de la planification implantaire, en zone esthétique par exemple s'il n'y a pas de mise en esthétique immédiate, il vaut mieux enfouir le ou les implants et passer par une chirurgie en deux temps

❖ Connaître le délai de temporisation nécessaire avant le passage à la phase prothétique

- Fonction de la situation clinique du site, des caractéristiques de l'implant utilisé, de la stabilité primaire obtenue et de la technique chirurgicale utilisée +/- associée à une éventuelle greffe des tissus péri-implantaires

Après avoir respecté le délai nécessaire à une ostéo-intégration, le praticien pourra effectuer la phase de réhabilitation prothétique complémentaire de la phase chirurgicale, puisque préparée en amont dès la phase chirurgicale.

Chaque système d'implant a un protocole prothétique propre établi en fonction des particularités du système implantaire concerné : morphologie, connectique, pièces d'accastillages spécifiques.

Cependant bien que chaque protocole soit spécifique, les étapes regroupent généralement :

❖ Respect du délai d'ostéo-intégration

❖ Empreinte physique de la situation

- Dévissage du pilier de cicatrisation
- Désinfection préalable avec solution d'eau oxygénée à 10 volumes
- Choix et mise en place d'un transfert dans la connectique implantaire fonction du type d'empreinte réalisé (ciel ouvert ou ciel fermé)
- Prise d'une radiographie intra-orale afin de vérifier l'engagement à fond du transfert d'empreinte
- Préparation d'un porte-empreinte et prise de l'empreinte en utilisant le matériau adéquat (silicones ou polyéthers)
- Désinsertion de l'empreinte
- Remise en place du pilier de cicatrisation préalablement nettoyée et désinfectée
- Placement des analogues d'implant sur les transferts capturés dans l'empreinte

- ❖ Empreinte optique de la situation :
 - Si cabinet équipé et formé en numérique
 - Utilisation de Scanbody (transfert numérique) à la place des transferts d'empreinte conventionnels
 - Nécessité d'avoir un laboratoire partenaire équipé et formé au numérique, ou d'avoir une chaîne numérique globale au cabinet

- ❖ Passage par une clé de passivité, clé en plâtre possible pour valider l'empreinte, en particulier pour les cas de restauration plurale (étape nécessitant déconnexion/reconnexion du pilier de cicatrisation)

- ❖ Essayage de la chape/de l'armature (étape nécessitant déconnexion/reconnexion du pilier de cicatrisation)

- ❖ Essayage du biscuit (étape nécessitant déconnexion/reconnexion du pilier de cicatrisation)

- ❖ Essayage de la couronne d'usage, réglages fonctionnels de l'occlusion et polissage minutieux, glaçage mécanique et finalisation de l'intégration de la couronne d'usage transvissée ou scellée

Aussi, on peut constater qu'un protocole prothétique standard pour une réhabilitation unitaire implanto-portée comporte un nombre important d'étapes. Celles-ci imposent de multiples manipulations des composants prothétiques au niveau des tissus mous péri-implantaires. Il existe alors un risque multiplié d'atteinte de l'attache épithélio-conjonctive, et par voie de conséquence, d'atteinte de l'intégrité des tissus mous et durs péri-implantaires par :

- Rupture de l'espace biologique et repositionnement apical de l'attache transmuqueuse (Abrahamsson et al., 1997) (23)
- Infiltration bactérienne au niveau de l'interface implant-pilier (Ericsson et al., 1995 (21); Hermann et al., 2001 (41))

- Ischémie de la muqueuse péri-implantaire après les différentes manipulations prothétiques (Alves et al., 2015) (19) .

Ischémie créée par la compression des tissus péri-implantaires lors de la connexion des éléments prothétiques (pilier de cicatrisation, armature, biscuit) contrairement au groupe contrôle (groupe sans déconnexion du pilier) où aucune ischémie des tissus péri-implantaires n'a été constaté cliniquement.

2.2 Présentation du pilier implantaire Iphysio[®] :

Le pilier implantaire iphysio[®] est un pilier prothétique commercialisé par la société LYRA[®].

C'est un élément destiné à remplacer les piliers de cicatrisations standards de forme circulaire non anatomique, tout en se comportant comme un pilier immédiat suivant le concept du One Abutment At One Time (cf partie 1.7), permettant d'obtenir un profil d'émergence semi-anatomique.

Sa première version, en 2015 (**Fig.15**), était composée d'un pilier esthétiquebase (communément appelé T-base) associé à un pilier iphysio[®] clipsé par friction. Le pilier esthétiquebase présente un ergot détrompeur (saillie mécanique destinée à éviter les erreurs d'assemblages) à placer en vestibulaire pour pouvoir orienter idéalement le pilier iphysio[®].



**Figure 15- Représentation de la première version d'un pilier iphysio[®], (Morello,2016)
(62)**

Le pilier iphysio[®] était à l'origine disponible avec 3 morphologies de profil et 3 hauteurs transgingivales différentes en fonction de la situation clinique de la dent à remplacer. De même, les interfaces esthétiquebases et les piliers iphysio[®] étaient à l'époque livrés décontaminés mais non stériles, ce qui n'est plus le cas aujourd'hui avec la version actuelle de l'iphysio.

La deuxième version est lancée en 2017 sous la forme d'un pilier de cicatrisation monobloc en titane revêtu d'une couche de nitrure de zirconium (ZrN) (**Fig.16**).

Il est actuellement disponible sous 4 formes et avec 4 hauteurs transgingivales différentes. Ce pilier iphysio® présente de nombreuses propriétés lui permettant d'assurer différentes fonctions durant tout le processus de réhabilitation implantaire.



Figure 16- Représentation de la version actuelle du pilier implantaire iphysio®, source Brochure iphysio®, 2018

2.2.1 Propriétés biologiques

Au niveau biologique, le pilier implantaire iphysio® présente plusieurs propriétés importantes (sous-chapitre en lien avec la partie IV développant les avantages et caractéristiques découlant de ces propriétés) :

- Usiné à partir de matériau biocompatible, en titane revêtu d'une couche de nitrure de zirconium (ZrN), présentant de multiples avantages (cf partie IV)
- Non retrait du pilier avant la pose de la prothèse d'usage, permettant le respect de l'espace biologique environnant
- Création d'une continuité du profil d'émergence (de la plateforme implantaire à la surface coronaire, et passant du profil concave à un profil convexe)
- Le profil d'émergence du pilier iphysio® est identique au profil d'émergence de l'interface esthétique qui sera utilisé par le prothésiste pour la prothèse finale
- Livré sous blister stérile

2.2.2 Propriétés industrielles/physiques

- Structure en titane revêtu de nitrure de zirconium
- Structure scannable sans scanbody supplémentaire permettant de travailler en flux numérique et CFAO pour les cabinets équipés
- Différentes morphologies et tailles développées
- Utilisable sur des connectiques coniques internes
- Platform Switching appliqué (cf partie 1.6)

2.3 Choix de l'iphysio[®] par rapport au site implanté

Le choix du pilier implantaire iphysio[®] est fonction :

- De la morphologie de la section de dent à remplacer ainsi que de l'espace méso-distal disponible
- De la hauteur des tissus mous péri-implantaires (transgingival) du site implanté (différentes hauteurs supra-implantaires sont disponibles)
- Fonction de l'espace prothétique disponible par rapport à l'élément antagoniste

En fonction de ces différents éléments, 4 morphologies du pilier iphysio[®] sont disponibles (**Fig.17**).

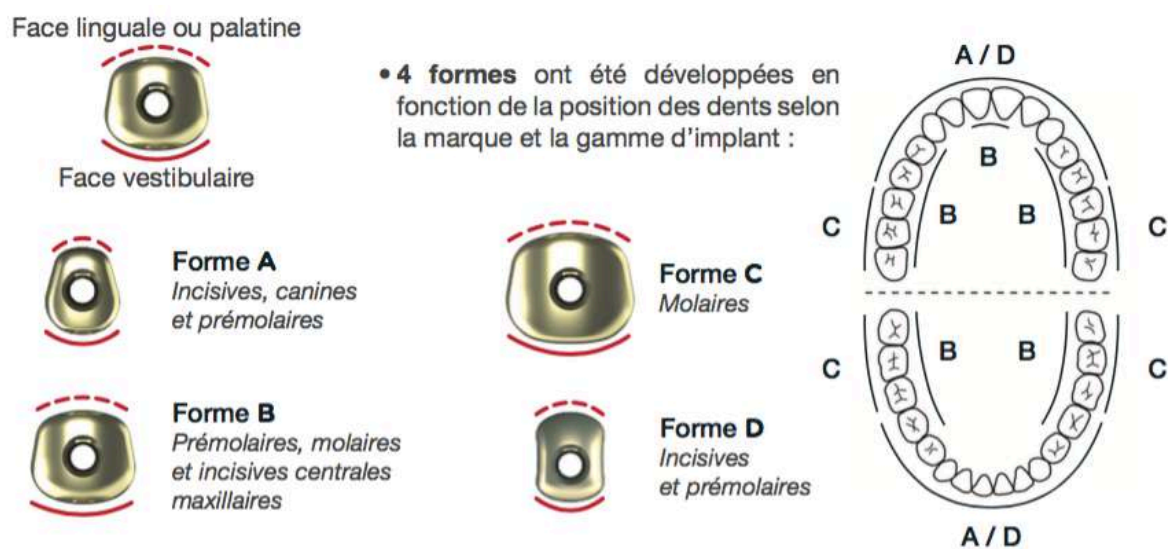


Figure 17- Représentation des différentes morphologies disponibles pour le pilier implantaire iphysio[®], source tirée du manuel utilisation iphysio[®], 2018

À ces 4 morphologies de pilier, il faut ajouter 4 hauteurs supra-implantaires disponibles (3 ou 4 en fonction des compatibilités avec les différents systèmes d'implants et des mises à jour sur l'évolution du marché) (**Fig.18**). Ces différentes hauteurs sont identifiables par le système couleur de la vis de fixation des piliers iphysio®.



Figure 18-Représentation des différentes hauteurs supra-implantaires du pilier iphysio®, source manuel utilisation iphysio®, 2018

Afin de faciliter le choix du pilier adéquat au cours de la chirurgie implantaire, il existe des piliers d'essai correspondants à des répliques de pilier iphysio® avec une ergonomie adaptée (**Fig.19**). Ceci évite d'ouvrir plusieurs piliers iphysio® stériles et à usage unique au cours de la chirurgie. Les piliers d'essai sont facilement identifiables par :

- Un code couleur correspondant à la hauteur transgingivale utilisée et identique à celui des vis de fixation des piliers iphysio®
- Un marquage laser sur le côté du pilier d'essai indiquant la forme A, B, C ou D employée
- Une ligne horizontale tracée par marquage laser indiquant la ligne maximale d'enfouissement du pilier. Si cette ligne est recouverte par de la gencive, le praticien devra sélectionner une hauteur supra-implantaire supérieure.

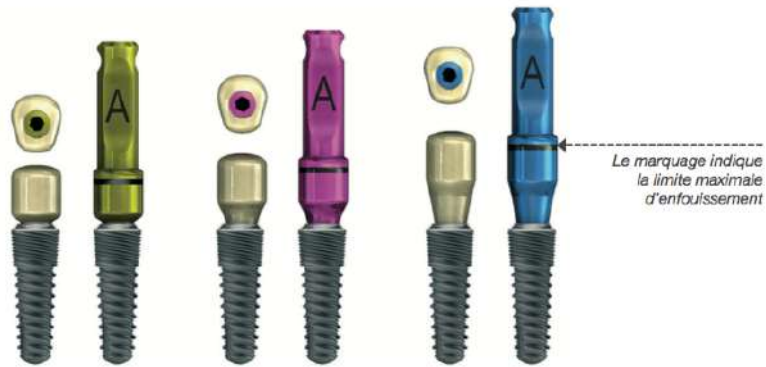


Figure 19- Représentation d'un pilier d'essai de la morphologie A sous les 3 hauteurs disponibles pour les systèmes d'implants Astra Tech® Easy Implant® et ETK®, source manuel utilisation iphysio®, 2018

Ces piliers d'essai sont quant à eux réutilisables après les avoir nettoyés et stérilisés.

2.4 Indications du pilier implantaire iphysio®

Le pilier implantaire iphysio® peut être indiqué dans de multiples situations cliniques :

- ❖ Cas implant unitaire antérieur en secteur esthétique (cf partie V. cas clinique) avec mise en esthétique immédiate.
- ❖ Cas implant unitaire postérieur, indication première à l'origine avant que le pilier évolue, et avec lui ces indications.
- ❖ Cas d'extraction implantation immédiate avec nécessité d'une stabilité primaire suffisante. À défaut l'opérateur devra passer par une chirurgie en deux temps, avec mise en place du pilier iphysio® lors du second temps chirurgical.
- ❖ Implants multiples en vue d'une prothèse implanto-portée plurale sur 2 ou 3 implants, indication limite et difficultés de mise en oeuvre (cf partie IV)

2.5 Protocole d'utilisation d'un pilier Iphysio[®] pendant la phase chirurgicale

Après avoir suivi les étapes chirurgicales d'une pose d'implant selon les recommandations du système implantaire utilisé, le pilier implantaire iphysio[®] sera mis en place après avoir défini la morphologie et la hauteur souhaitée du pilier.

Ce choix se fera selon l'expérience du praticien et en s'aidant de la mesure de la hauteur transgingivale par l'intermédiaire d'une sonde parodontale, ou en s'aidant des piliers d'essai iphysio[®], ainsi on retrouve les étapes suivantes :

- Phase chirurgicale implantaire et pose de l'implant en faisant attention à orienter une des faces du système d'indexation de la connexion de l'implant en vestibulaire (hexagone, octogone, trilobe ou autres), pour avoir l'orientation idéale du pilier iphysio[®].
Ainsi, lors du positionnement final de l'implant, il est nécessaire d'aligner un des repères de la plateforme implantaire en regard de la paroi vestibulaire pour garantir la bonne orientation future du pilier iphysio[®]
- Choix du pilier iphysio[®] adapté à la situation clinique
- Mise en place du pilier iphysio[®] avec un tournevis universel à 15 N.cm
- Vérification de la bonne orientation de la face vestibulaire du pilier iphysio[®]
- La partie coronaire de l'iphysio[®] doit dépasser des tissus mous avec un minimum de 1,5 mm afin que lors de l'empreinte optique, le pilier iphysio[®] puisse être reconnu et que le scanner intra-oral localise de façon exacte les surfaces latérales du pilier iphysio[®]
- Sutures de la gencive autour du pilier iphysio[®] qui guidera la cicatrisation des tissus mous péri-implantaires

III. Reconstruction prothétique sur iphysio® & CFAO

3.1 Mise en esthétique immédiate

Lors d'un cas clinique en secteur esthétique, une mise en esthétique immédiate peut également être réalisé avec le système iphysio® :

- Remplacement de la vis de couleur dite « vis longue » par une vis courte pour maintenir le pilier implantaire iphysio® en place
- Mise en place d'un pilier provisoire clipsable sur la tête de l'iphysio®, pilier provisoire conçu dans un matériau en polyéthylène téréphthalate (PEEK) (**Fig.20**)
- Ajustement du pilier provisoire en hauteur

- Réalisation d'une couronne provisoire à l'aide d'un ion ajusté avec de la résine ou autre matériau pouvant permettre la réalisation de couronnes provisoires (résines de type Bis-GMA par exemple).

Il est également possible de réaliser une couronne provisoire pré-opératoire en technique CFAO (avec réalisation d'une empreinte optique préalable puis fabrication d'une provisoire largement évasée dans son intrados qui sera rebasée lors du temps opératoire)

- Dans le cas d'une extraction implantation immédiate, il est possible de :
 - Garder l'enregistrement de la forme de la couronne du site implantaire par une simple clé en silicone réalisée en pré-opératoire.
 - Puis réaliser une dent provisoire conforme au site traité qui nécessite une mise en esthétique immédiate, par injection de composites ou de résines provisoires dans la clé.
 - La provisoire réalisée prenant comme support le pilier provisoire en PEEK clipsé sur le système iphysio®.



Figure 20- Représentation d'un pilier provisoire en PEEK, source manuel d'utilisation iphysio[®], 2018

- Les critères de réussite de la dent provisoire : limites ajustées et polies, dent en sous-occlusion statique et dynamique.

3.2 Reconstruction avec technique d'empreinte conventionnelle

Une fois le délai de cicatrisation respecté pour permettre une ostéo-intégration dans les meilleures conditions, le clinicien pourra entreprendre le passage à la phase de réhabilitation prothétique.

La reconstruction commencera par une prise d'empreinte de la situation clinique, cette prise d'empreinte pouvant être physique ou optique (cf partie 3.3 pour l'empreinte optique).

Dans le cadre d'une prise d'empreinte physique sur iphysio[®], la procédure est standardisée et simplifiée grâce aux piliers implantaires iphysio[®] :

- Absence de dévissage du pilier iphysio[®], pas de manipulation des tissus mous au niveau de l'interface implant-pilier
- Absence de mise en place de transfert d'empreinte que ce soit à la place de l'iphysio[®] ou intégré sur l'iphysio[®]

Il existait dans le protocole initial de prise d'empreinte physique un transfert d'empreinte clipsable sur le pilier iphysio[®] avec un analogue d'implant correspondant au pilier iphysio[®] en place (**Fig.21**). Ce système n'a plus lieu d'être avec l'évolution actuelle de l'empreinte physique sur iphysio[®].

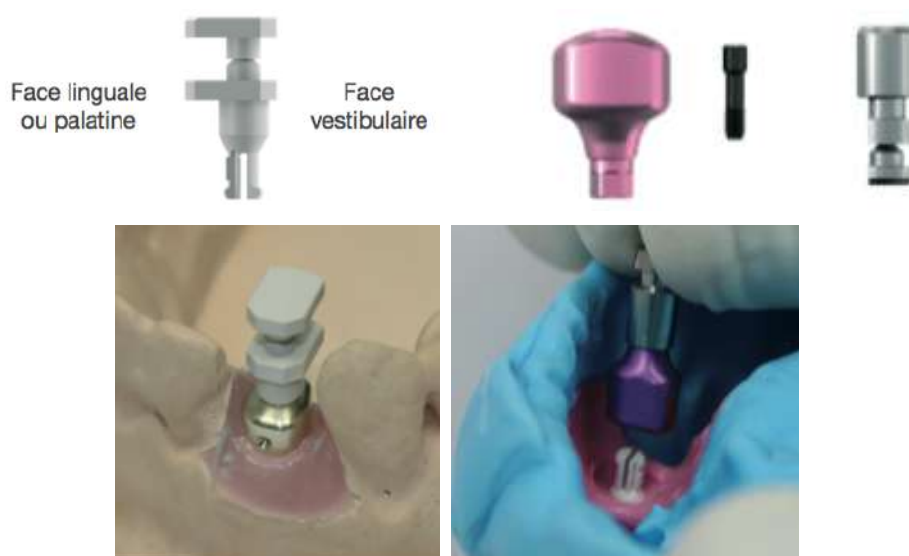


Figure 21-Présentation des transferts clipsables sur iphysio[®] et des analogues d'implants iphysio[®], source manuel d'utilisation iphysio[®], 2018 et 2019

- En effet à l'heure actuelle, l'empreinte physique sera réalisée par l'intermédiaire de silicones ou de polyéthers directement sur le pilier implantaire iphysio[®] sans transfert d'empreinte ni analogue d'implant
- Dans le cas d'implant unitaire sur iphysio[®] en secteur encastré, une empreinte physique sectorielle de la situation est ainsi réalisée
- Puis, le clinicien fait parvenir l'empreinte au laboratoire. C'est le laboratoire qui à l'aide de son scanner intra-oral (caméra optique) va venir numériser le maître-modèle coulé de l'empreinte physique pour revenir dans la même situation que pour une empreinte optique.

3.3 Reconstruction par flux numérique et CFAO

Dans le cadre d'une prise d'empreinte optique sur iphysio[®], le clinicien devra :

- Réaliser l'empreinte optique de l'hémi-arcade accueillant le pilier implantaire iphysio[®]
- Réaliser l'empreinte optique de l'hémi-arcade antagoniste
- Réaliser l'empreinte optique matchant les deux hémi-arcades scannées précédemment
- Envoi du fichier numérique sous format STL au laboratoire de son choix équipé et formé dans la réhabilitation implanto-portée sur iphysio[®] :
 - nécessité d'être équipé du logiciel de CAO (conception assisté par ordinateur) 3Shape[®]
 - et de la bibliothèque numérique iphysio[®] (ensemble des fichiers de piliers iphysio[®] numérique)
- Le laboratoire va réaliser le traitement de l'empreinte :
 - remplacement du fichier numérique iphysio[®] (donc du pilier iphysio[®] numérique issu de la bibliothèque numérique iphysio[®]) correspondant sur l'image scannée reçue
 - sélectionner 3 points sur le fichier de la bibliothèque puis sélectionner les 3 mêmes points sur la forme du pilier iphysio[®] de l'image scannée **(Fig.22)**

- Le logiciel va alors superposer et matcher les données, et ainsi parfaitement replacer la position de l'implant dans l'espace.

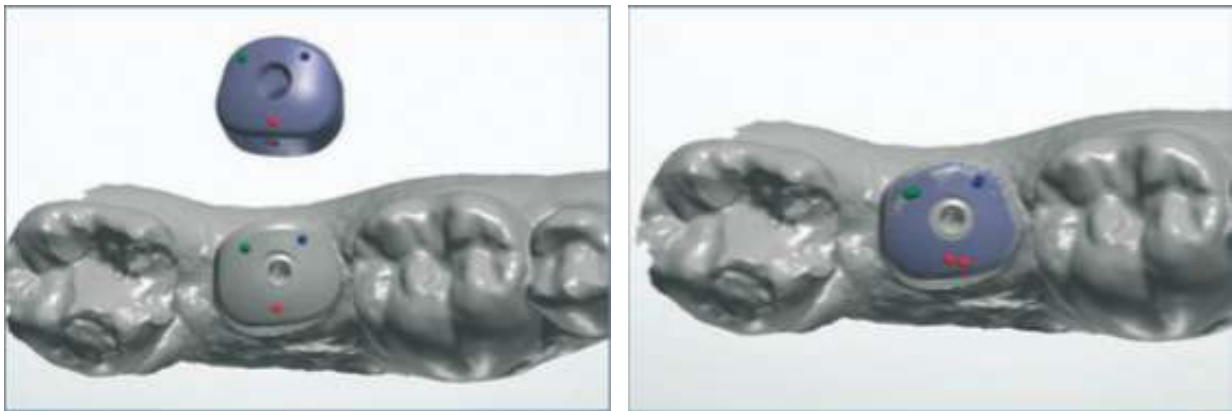
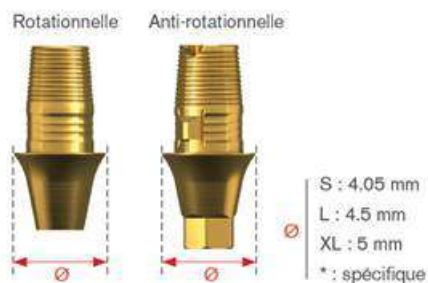


Figure 22- Illustration du repositionnement numérique d'un pilier iphysio® lors du traitement de l'empreinte optique. Source Manuel d'utilisation iphysio®, 2018

- À partir du logiciel 3Shape®, le laboratoire va pouvoir dessiner le profil d'émergence obtenu par le pilier implantaire iphysio®
- La couronne est ensuite intégrée dans l'espace prothétique virtuel disponible avant de concevoir le faux moignon implantaire :
 - Soit à partir d'un T-base (aussi nommé esthétiquebase) = embase préfabriquée en titane (pilier standardisé ici) (**Fig.23**)



**Figure 23- Représentation d'une Embase préfabriquée en titane.
Document fourni par l'aimable contribution de
Mr Cédric LANCIEUX, Directeur R&D et cad-cam de
LYRA®**

- Soit à partir d'un premilled, bloc en titane avec une connexion pré-usinée (**Fig.24**). Permet à partir de la conception numérique, de réaliser par CFAO l'usinage d'un pilier personnalisé par déduction homothétique de l'anatomie de la future couronne

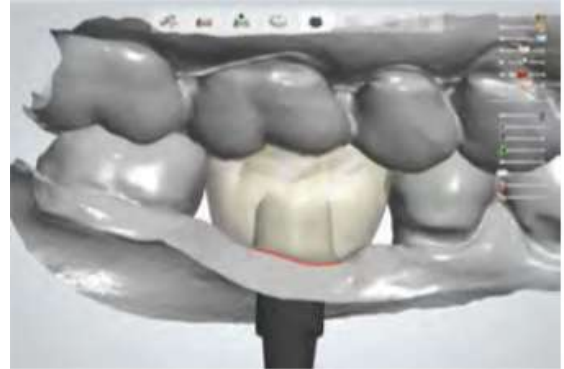

Figure 24-Iconographie d'un premilled conçu par CAO. L'empreinte optique en implantologie, Dr Gérard Duminil, paru dans l'information dentaire n°12 en mars 2018 (63)

- Usinage du faux moignon à partir d'un premilled dans le cas où l'on souhaite travailler avec un pilier personnalisé (**Fig.25**)



Figure 25-Représentation d'un pilier personnalisé conçu à partir d'un premilled en titane.

Document fourni par l'aimable contribution de Mr Cédric LANCIEUX, Directeur R&D et cad-cam de LYRA®

- Le pilier personnalisé usiné à partir du premilled (débarassé du reste du bloc non usinée) est inséré dans un maître-modèle imprimé et comportant un analogue de l'implant (inséré dans un logement prévu dans le modèle).

- Ce modèle est ensuite scanné à son tour au laboratoire, en vue de la conception de la couronne finale par CAO puis de son usinage en FAO.
- La conception par CFAO de la restauration finale peut se faire pour (**Fig.26**) :
 - Couronne transvissée en céramique collée sur esthétique base ou sur premilled (donc travail en direct implant transvissé)
 - Couronne à sceller sur le pilier implantaire (pour travailler en 2 étapes lorsque l'axe implantaire ne permet pas de solution transvissée)

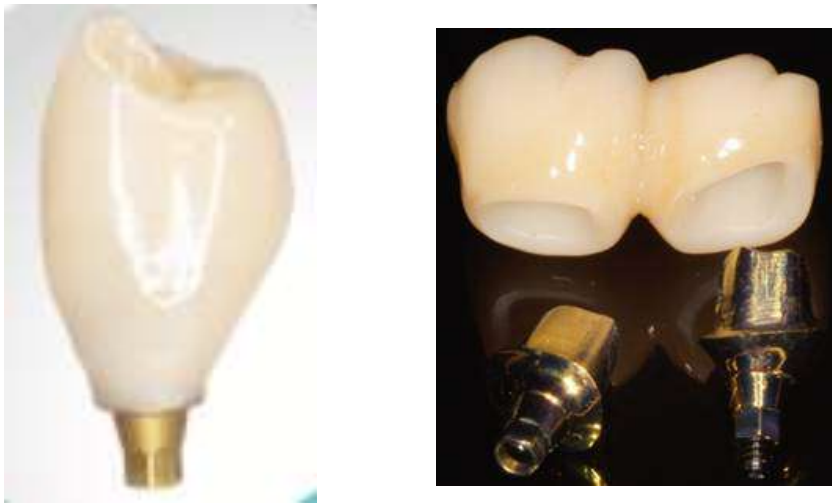

Figure 26-Iconographie d'une couronne sur-mesure en céramique collée sur une interface esthétique base et de deux couronnes solidarisées à sceller sur des piliers personnalisés issus de premilled.

Document fourni par l'aimable contribution de Mr Cédric LANCIEUX, Directeur R&D et cad-cam de LYRA®

IV. Intérêts et limites actuelles d'un pilier immédiat de type Iphysio[®]

4.1 Avantages et fonctions du pilier implantaire iphysio[®]

4.1.1 Biomatériau

Les piliers implantaires iphysio[®] sont conçus à partir d'une combinaison de deux biomatériaux :

- Un noyau structurel en titane (Ti) de grade 5, alliage de titane composé de 90% de titane, 6% d'aluminium et 4% de vanadium (alliage TAV). Le titane, matériau reconnu comme biocompatible, c'est-à-dire comme ne dégradant pas le milieu biologique dans lequel il est implanté, avec un recul très important et de très nombreuses études cliniques. Le titane de grade 5 présente quant à lui des propriétés mécaniques importantes dont une résistance à la rupture allant jusqu'à 1000 MPa.

Déjà en 1988, une étude de Itakura et al a évalué la biocompatibilité des matériaux d'implants sur la lignée cellulaire ostéogénique et montre que le titane avait une biocompatibilité importante en se comportant comme un matériau inerte (Itakura et al., 1988) (64).

Par ailleurs, il existe une passivation du titane grâce à la création d'une couche dense d'oxyde de titane en surface de ce matériau, le protégeant de la corrosion et assurant sa biocompatibilité. Des études ont également montré l'intérêt du titane sur les piliers implantaires par rapport à d'autres matériaux (alliage d'or, oxyde de zirconium ou oxyde d'aluminium) (Linkevicius et al., 2008) (46)

Cependant, il est important de noter que le titane seul ne possède pas d'activité anti-bactérienne et qu'il existe donc un risque probable de formation de plaque dentaire sur une structure en titane (Becker et al., 1990) (65)

- Un revêtement du noyau de titane par une couche de nitrure de zirconium (ZrN) appelé par abus de langage « revêtement zircone » par le fabricant. Ce revêtement permet de limiter le dépôt de plaque bactérienne et ainsi de réduire l'inflammation des tissus péri-implantaires.

En effet, en 2009, une étude de Grössner et al. a montré qu'un revêtement de surface avec du nitrure de zirconium (ZrN) ne montre pas de différences dans la diversité des espèces bactériennes adhérant à la surface (ici une surface implantaire) mais permet de diminuer la quantité d'adhérence des bactéries impliquées dans la colonisation bactérienne précoce (de la famille des Streptococcus). Cela permet une diminution de la formation du biofilm initial et par voie de conséquent du dépôt de plaque bactérienne (Grössner et al., 2009) (66).

Puis en 2015, l'équipe de Min-Kyung et al. (67) a réalisé une étude similaire évaluant l'activité anti-bactérienne et la viabilité de la lignée ostéoblastique autour d'un implant en fonction de la présence d'un revêtement en nitrure de titane ou en nitrure de zirconium par rapport à du titane commercialement pur (Ti cp). Leur étude a conclu que le titane présentant un revêtement (de TiN ou de ZrN) montre une activité anti-bactérienne vis-à-vis de bactéries de type Streptococcus mutans dont on sait que ce groupe de bactéries est lié à la formation initiale du biofilm dentaire. Suggérant que ce type de revêtement peut limiter la formation du biofilm dentaire et donc la formation de plaque dentaire.

Toutefois, ce résultat ne s'applique pas aux bactéries de type Porphyromonas Gingivalis impliqué dans le développement de péri-implantite avancée, suggérant que si un infiltrat bactérien vient à se développer, le revêtement seul du matériau ne pourra pas prévenir la colonisation des surfaces.

De même, ces revêtements n'ont pas influencé la viabilité de la lignée ostéoblastique dans la présente étude, suggérant que ces matériaux se comportent comme des biomatériaux et qu'un revêtement de ce type permet de conserver la biocompatibilité acquise par une structure en titane.

Des résultats intéressants ont également été montrés dans l'intérêt d'un revêtement au niveau des piliers implantaires, et leur rapport à la santé des tissus mous péri-implantaires.

Des piliers en titane modifiés par anodisation pour obtenir une couche d'oxyde de titane ont été utilisés. À terme, ils présentent moins de saignement au sondage et une hauteur plus importante dans la quantité de tissu muqueux kératinisé péri-implantaire sur un suivi de 2 ans (Hall et al., 2019) (68)

Les piliers implantaires iphysio® de par leur composition structurelle de surface limitent ainsi l'adhérence du biofilm bactérien, ce qui pourrait permettre de réduire l'inflammation des tissus péri-implantaires et donc le risque de survenue d'une complication implantaire d'origine bactérienne.

4.1.2 Avantages sur les tissus péri-implantaires

Les piliers implantaires iphysio® présentent de nombreux avantages au niveau des tissus péri-implantaires, inhérent aux caractéristiques intrinsèques de ces piliers :

- Pilier implantaire iphysio® stérile
- Pilier implantaire iphysio® en titane de grade 5 avec un revêtement en nitrure de zirconium limitant l'adhérence de la plaque bactérienne
- Limitation du nombre des manipulations au niveau des tissus mous péri-implantaires, se limitant à une unique déconnexion le jour de la pose de la prothèse d'usage (cf partie 1.3.4). De ce fait, réduction du risque d'apport bactérien et de création d'une inflammation péri-implantaire
- Limitation de la perte osseuse marginale péri-implantaire (cf partie 1.3.4 et 1.5.3)
- Limitation des micro-mouvements au niveau de l'interface implant-pilier et stabilité de l'interface grâce à la compatibilité des piliers implantaires iphysio® avec les connexions coniques internes (cf partie 1.5.3)
- Respect de l'espace biologique péri-implantaire et de l'attache épithélio-conjonctive créée (cf partie 1.5)
- Avantages du platform Switching (cf partie 1.6)
- Avantages du protocole de one abutment at one time suivi avec iphysio® (cf partie 1.7)

Par ailleurs, les piliers implantaires iphysio[®] permettent l'obtention d'un profil d'émergence semi-anatomique permettant :

- La réalisation de prothèse respectant un profil d'émergence anatomique
- Le respect de l'espace biologique
- Le respect des tissus mous et des tissus durs péri-implantaires
- La préservation des structures muqueuses péri-implantaires et guidage des papilles dentaires autour du pilier iphysio[®]
- La compatibilité entre le profil d'émergence du pilier iphysio[®] et les profils d'émergences des interfaces en titane esthétique (ou avec premilled) supportant les restaurations prothétiques

4.1.3 Compatibilité

Les piliers implantaires iphysio[®] se développent de façon importante et sont mis à jour régulièrement afin d'être disponible pour le plus grand nombre d'utilisateurs.

En 2019, ils étaient disponible auprès de 14 marques d'implants dont : ETK[®], Anthogyr[®], Astra Tech[®], Biotech Dental[®], Global D[®], MIS[®], Zimmer Biomet[®], Nobel Biocare[®], Straumann[®], Implant Direct[®], Easy implant[®], Bio Horizons[®], Alpha-Bio Tec[®], ABDental[®]

Cependant la disponibilité des différentes formes et hauteurs est variable en fonction du système d'implant utilisé.

4.1.4 Fonction : pilier de cicatrisation semi-anatomique

Le pilier implantaire iphysio[®] a pour fonction première de servir de pilier de cicatrisation qu'il soit mis en place en un ou deux temps chirurgicaux.

Cependant à la différence d'une vis de cicatrisation classique au profil circulaire non anatomique puisque ne correspondant pas à la section anatomique transversale de

la dent à remplacer, le pilier implantaire iphysio[®] aura lui un **profil d'émergence semi-anatomique**.

En effet, la morphologie des différents piliers implantaires iphysio[®] a été conçue en se basant sur l'étude de la moyenne des mesures dimensionnelles des émergences juxta-gingivales de dents sur plusieurs dizaines de coupes CBCT. Permettant de créer plusieurs morphologies types de piliers iphysio[®] en fonction de la zone de restauration implantaire. (Source, documents iphysio[®], 2018)

Un profil d'émergence anatomique n'est quant à lui possible à obtenir qu'en utilisant un protocole de type SSA (Sealing socket abutment) consistant à préparer en per-opératoire un pilier de cicatrisation anatomique en cfao ou par le praticien lui-même (G.Finelle et al., 2017 et 2019) (69). La technique SSA comporte également des écueils :

- Une technique chirurgicale difficile et opérateur-dépendant
- La technique nécessite du temps au fauteuil en fin de chirurgie
- Les matériaux employés en SSA ne sont pas aussi biocompatibles que la combinaison de titane/ZrN rencontrée avec les piliers iphysio[®]

Les objectifs en terme de cicatrisation, des piliers iphysio[®] ou des piliers conçus par technique SSA, restent toutefois similaires.

Un autre intérêt d'un pilier implantaire iphysio[®] par rapport à un pilier de cicatrisation classique est son **conditionnement stérile et à usage unique**.

Un pilier stérile diminue le risque de contamination per-opératoire de l'interface pilier-implant, zone de transition ayant une influence majeure sur le conditionnement des tissus mous péri-implantaires (cf partie 1.5.3 et **Fig.27**)

Par ailleurs, une étude de Rowland et al en 1995, a montré que nettoyer un pilier qui avait été exposé est particulièrement difficile :

- possible avec de l'ozone (seulement possible en laboratoire) ou par nettoyage ultrasonique selon un protocole défini et strict sur une durée supérieure à six heures (difficilement applicable dans un cabinet dentaire)
- mais représente un échec lorsqu'effectué dans une solution d'eau oxygénée ou dans une solution saline. Equivalent donc à un échec lorsqu'effectué en per-opérateur au cabinet.

De plus, une étude a montré que la stérilisation de manière répétée de surfaces en titane à l'autoclave altérerait la surface en titane, et pourrait avoir un effet biologique négatif sur les tissus péri-implantaires (Vezeau et al., 1996) (70).

Enfin, une étude de Sennerby et al, en 1993 (71), a montré au travers d'une expérience sur le rat que l'utilisation de piliers en titane contaminés, même nettoyés (mais non stérilisés) induit une réponse altérée des tissus par rapport à des piliers en titane stériles.




Figure 27-Images provenant de l'étude « For a healthy start, always use a new healing abutment » de Wadhvani et Hurson en 2016 (72-73)

- **Fig.1 : Comparaison entre une vis de cicatrisation nettoyée et réutilisée avec une vis de cicatrisation neuve**
- **Fig.2 : Le filetage de la vis peut contenir de la matière organique après avoir été retiré**
- **Fig.3 : Présence de débris organiques regroupés dans la tête de vis**
- **Fig.4 : Tête de vis déformée après de multiples utilisations**
- **Fig 5a et 5b : Différence observée au niveau d'une connexion conique par microscope électronique (grossissement x500) entre un pilier implantaire réutilisé et un pilier implantaire neuf**

4.1.5 Fonction : Temporisation

Une autre fonction du pilier implantaire iphysio[®] est de permettre au praticien lorsqu'il le souhaite et notamment dans les secteurs esthétiques antérieurs de réaliser une mise en esthétique immédiate en utilisant le pilier iphysio[®] comme support des couronnes provisoires (cf partie 3.1)

Par ailleurs, un autre avantage de la temporisation sur iphysio[®] est observé par l'absence de nécessité de ciment provisoire dans le maintien de la restauration provisoire.

Enfin, en cas de sur-occlusion occlusale de la dent provisoire, le pilier provisoire en PEEK servira de « fusible » en se désolidarisant du pilier implantaire iphysio[®] (Grand Prix de la cicatrisation muqueuse péri-implantaire, Dr Jacques CHEYLUS, paru dans l'information dentaire n°1/2 en janvier 2020) (74).

4.1.6 Fonction : Empreinte

Le pilier implantaire iphysio[®] présente également une fonctionnalité importante au niveau de la prise d'empreinte. En effet, la prise d'empreinte sur un élément iphysio[®] qu'elle soit physique ou optique s'effectuera directement à partir de l'iphysio[®] sans pièce intermédiaire. Le pilier implantaire iphysio[®] servant ainsi à la fois de transfert d'empreinte en empreinte physique que de corps de scannage en empreinte optique (scanbody) (cf partie 3.2 et 3.3)

On retrouve alors :

- Un gain de temps notable que ce soit en empreinte physique ou optique
- Une absence de douleurs de par l'absence de déconnexion/reconnexion des composants (non dépose du pilier iphysio®)
- Une absence de douleurs lors du retrait de l'empreinte en empreinte physique (pas de gêne due à un éventuel transfert à ciel ouvert)
- Une limitation des défauts d'empreinte possible si empreinte optique

4.1.7 Patient/ Praticien

Au niveau des avantages combinés pour le patient et le praticien au cabinet, on retrouve :

- Diminution du nombre d'interventions au niveau des tissus mous péri-implantaires
- Séances au cabinet plus courtes. Gain de temps ++
- Diminution globale du nombre de séances
- Confort de la prise d'empreinte et absence de douleurs
- Confort de la prise d'empreinte optique pour les cabinets équipés
- Simplification du protocole de réhabilitation
- Ergonomie augmentée avec diminution importante du nombre de composants nécessaires : suppression des vis de cicatrisation, des transferts d'empreintes et des analogues d'implants (en particulier lorsque passage par une empreinte optique)
- Protocole idéal de par sa simplification que le clinicien soit débutant ou confirmé en implantologie
- Idéal pour les praticiens spécialisés ayant des correspondants réalisant la prothèse

4.2 Limites actuelles et impératifs du pilier implantaire iphysio®

4.2.1 Implants multiples

Réaliser une prothèse plurale à partir de piliers implantaires iphysio® s'avèrent encore aujourd'hui un défi technique pour le praticien et le prothésiste. Autant il est possible de réaliser une prothèse plurale en scellée à partir de piliers iphysio®. Autant pour le praticien désireux de travailler sur une prothèse plurale transvissée cela relève encore d'une amélioration future au niveau de la précision de repérage de l'empreinte optique.

En effet, on sait que pour réaliser une prothèse plurale transvissée classiquement, cela nécessite en général une solidarisation des piliers durant l'empreinte afin d'obtenir la passivité de l'armature par rapport aux implants et donc la faisabilité de la future restauration prothétique.

Or en utilisant des piliers iphysio® la solidarisation des piliers n'est pas permise en empreinte physique et la précision de repérage est en cours de validation dans le cadre de l'empreinte optique.

La principale difficulté dans la réalisation d'une empreinte optique en prothèse plurale réside dans l'éloignement des piliers dans le cadre de bridges implanto-portées. L'enregistrement de ceux-ci nécessite une dimension importante de la fenêtre de numérisation de la caméra car l'enregistrement de la partie muqueuse et la corrélation spatiale avec les piliers est plus aléatoire (L'empreinte optique en implantologie, Dr Gérard Duminil, paru dans l'information dentaire n°12 en mars 2018) (63) (**Fig.28**).

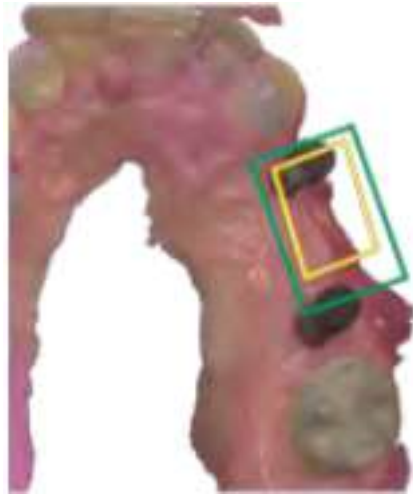

Figure 28- Représentation de la fenêtre numérique d'une caméra optique. En vert simulation de la dimension de fenêtre nécessaire pour couvrir les deux piliers. En jaune fenêtre de dimension ne permettant pas de visualiser les deux piliers : plus grand risque d'imprécisions. L'empreinte optique en implantologie, Dr Gérard Duminil, paru dans l'information dentaire n°12 en mars 2018 (63)

Il est toutefois possible de réaliser des bridges transvissés sur 2 voire 3 implants lorsque ceux-ci sont proches et implantés parallèlement (**Fig.29**). Cela nécessite que le praticien maîtrise son scanner intra-oral pour aller vite en évitant les pertes d'images, sources d'imprécisions.

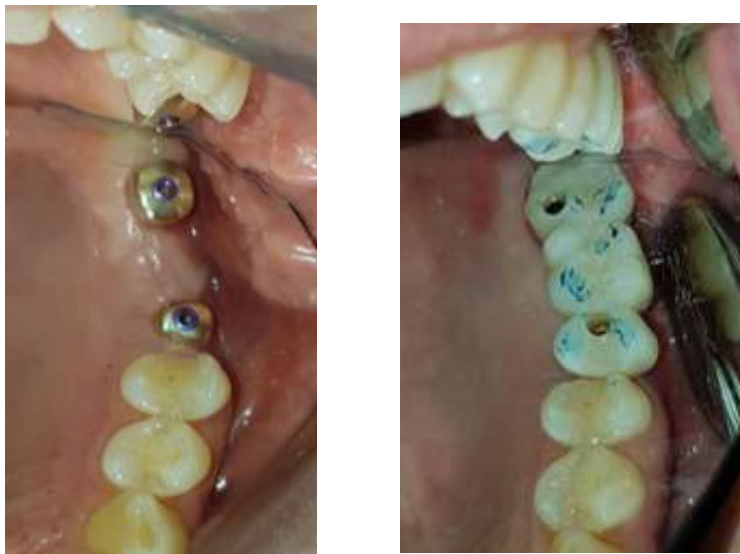

Figure 29-Cas clinique du Pr Azérad et du Dr Sebag, source cas cliniques iphysio[®], 2018

4.2.2 Respect d'un second temps chirurgical si nécessaire

Dès lors qu'une faible stabilité primaire est constatée lors de la pose d'un implant, il sera nécessaire de passer par un second temps chirurgical. Décalant ainsi le moment de mise en place du pilier implantaire iphysio® pour respecter un délai de temporisation nécessaire afin d'assurer la cicatrisation et la maturation des tissus mous péri-implantaires.

Pour un cas simple, ce délai est compris entre 15 jours et 3 semaines. Pour un cas complexe nécessitant un aménagement muco-gingival. Il sera nécessaire d'envisager de laisser entre 6 à 8 semaines avant de prendre l'empreinte pour la réhabilitation globale. Les tissus mous matures dans le cadre de cas complexe avec aménagement muco-gingival ne seront stables et cicatrisés qu'en moyenne à 6 mois (Chirurgie plastique parodontale et péri-implantaire, éditions CDP 2017, A. Borghetti et V. Monnet-Corti, chapitre 18, 3^{ème} édition)

4.2.3 Laboratoire formé

Pour la conception des réhabilitations prothétiques après passage par un pilier iphysio®, il est nécessaire de travailler :

- avec un laboratoire agréé de la société LYRA®
- ou avec un laboratoire de prothèse étant équipé avec le logiciel 3Shape® et ayant accès à la bibliothèque de fichiers numériques iphysio®.
- Pour ceux débutants, une courbe d'apprentissage peut être nécessaire afin de faire la mise au point entre les empreintes optiques et l'ajustement de la conception par cfao des réhabilitations prothétiques

4.2.4 Evolution future

Le pilier implantaire iphysio® pourrait encore évoluer au cours du temps, en fonction des retours cliniques et des avancées scientifiques.

Propositions possibles :

- Avoir les différentes tailles de hauteurs transgingivales disponibles pour chaque marque de système d'implant compatible (notamment la hauteur de 3 mm encore indisponibles pour ETK®, Easy implant® et Astra Tech®)
- Tendre vers une évolution de concept du pilier iphysio® pour passer d'un pilier immédiat actuel à un pilier immédiat intermédiaire futur ? (cf partie 1.7.2)
Evolution où l'on ne viendrait plus dévisser le pilier implantaire iphysio® mais réussir à l'intégrer dans la prothèse finale, respectant ainsi strictement le concept du One Abutment At One Time (cf partie 1.7). Point qui semble être un défi technique très difficile et risqué, car cela revient à anticiper sur le profil et la hauteur finale du feston muqueux.

V. CAS CLINIQUE

Monsieur X, 88 ans et suivi régulièrement au cabinet, se présente à son rendez-vous de contrôle annuel.

Le patient est atteint de la maladie d'alzheimer mais sans autres antécédents médicaux ni médication associée. L'hygiène bucco-dentaire du patient est moyenne mais satisfaisante compte tenu de l'âge et de l'alzheimer associé, il ne présente par ailleurs aucun édentement.

Le jour du rendez-vous, le patient nous indique une douleur persistante et régulière depuis quelques semaines au niveau du secteur antérieur maxillaire.

À l'examen clinique la dent numéro 21 se révèle douloureuse au test de percussion et à la palpation de la table vestibulaire. L'examen radiographique met en évidence une image radioclaire axiale ainsi qu'une lésion apicale. Nous prescrivons au patient la réalisation d'un conebeam dentaire pour suspicion de fracture de la dent n°21.

Le diagnostic est confirmé lors de l'analyse du CBCT (fig. a et b)

Après réflexion et discussion avec le patient et sa famille, nous décidons de réaliser un protocole d'extraction-implantation immédiat comme décrit par Chu et al. (75), en 2012:

- Avulsion atraumatique de la dent, en préservant le maximum du capital osseux (fig. c)
- Mise en place d'un implant ETK[®] Naturactis de diamètre 3,5mm pour 12mm de longueur (fig. d et e)
- Mesure du gap osseux entre l'implant et la table osseuse vestibulaire (fig. f et g)
- Prélèvement conjonctif tubérositaire puis mise en place d'un conjonctif enfoui (fig. h)
- Mise en place d'un pilier de cicatrisation pour protéger la connectique implantaire de la xénogreffe
- Comblement par substitut osseux (Bio-Oss[®], Geistlich) (fig. h et j)
- Dépose du pilier de cicatrisation (fig.k)

- Choix et mise en place d'un pilier implantaire iphysio[®] B2 avec une vis courte (fig. l)
- Mise en place et adaptation de la hauteur du pilier provisoire en PEEK sur l'iphysio[®] (fig. m et n)
- Mise en esthétique immédiate avec réalisation d'une dent provisoire au fauteuil à l'aide d'un matériau composite, Revotek[®] (fig. o et p)
- Polissage des limites et mise en sous-occlusion statique et dynamique de la restauration provisoire
- Contrôle radiographique post-opératoire immédiat (fig. q)
- À 4 mois, dépose de la restauration provisoire et contrôle de la cicatrisation et de l'ostéointégration (fig. r et s)
- Prise d'empreinte physique de la situation avec un polyéther (Impregum[®]) (fig. t)
- Prise de teinte et réalisations de photos intra-buccales pour le prothésiste
- Réalisation de la couronne d'usage transvissée, par le laboratoire Robert (Dijon-Quetigny) (fig. v1 et v2)
- Dépose du pilier implantaire iphysio[®] le jour de la pose de la prothèse d'usage (fig. u)
- Mise en place de la prothèse d'usage sur le berceau prothétique aménagé (fig.u)
- Réglages occlusaux
- Fermeture du puit de vis isolé avec du teflon puis obturé par une résine composite
- Intégration de la prothèse d'usage au sourire du patient (fig. w, x, y et z)

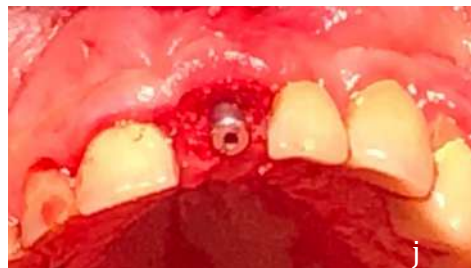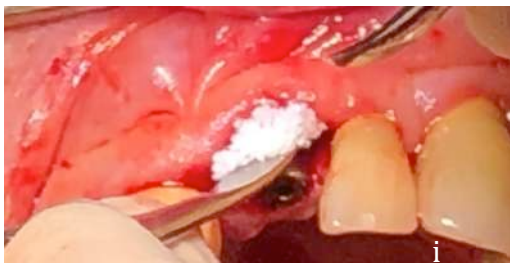
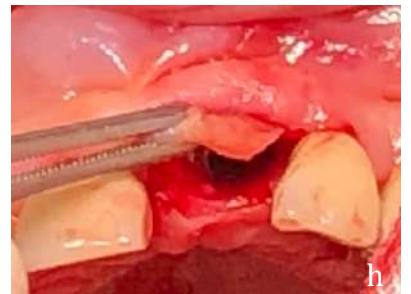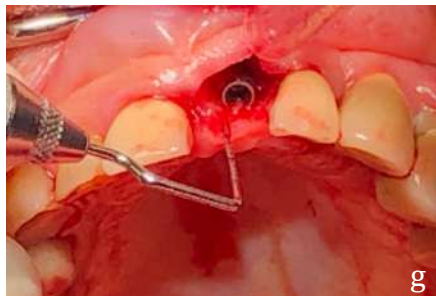
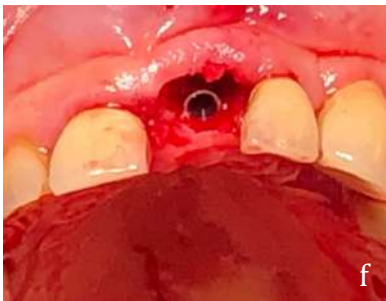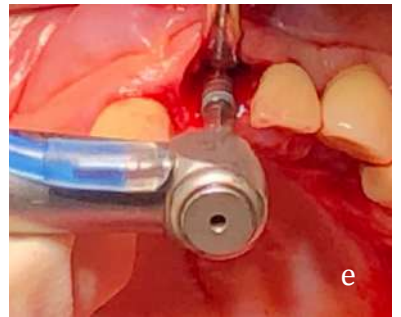
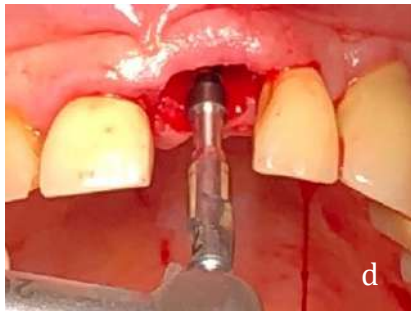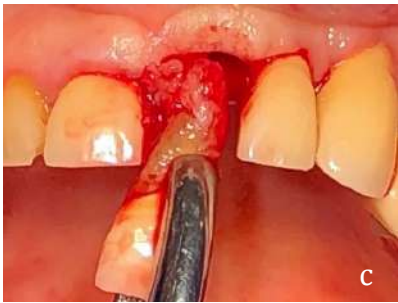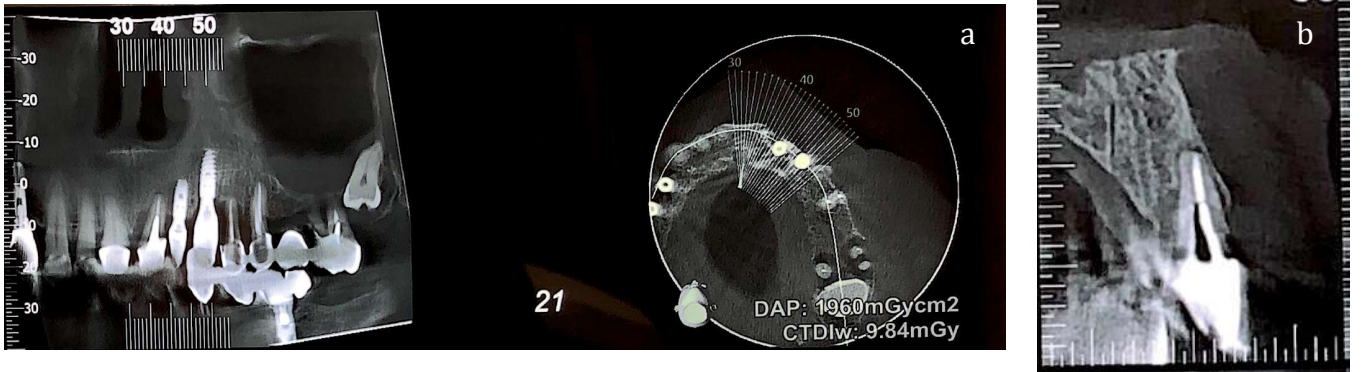


Figure 30-Protocole chirurgical implantaire

a/b.Coupe CBCT pour planification implantaire.**c.**Avulsion atraumatique.**d/e/f.**Mise en place de l'implant.**g.**Mesure du gap osseux.**h.**Mise en place d'un conjonctif tubérositaire.**i/j.**Xénogreffe par mise en place de Bio-oss®

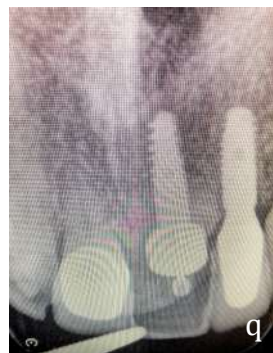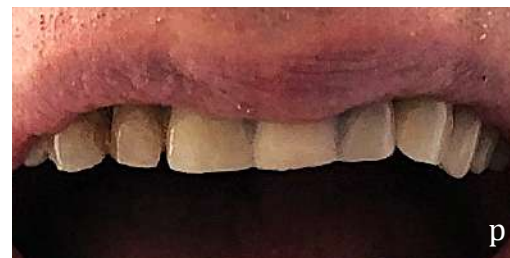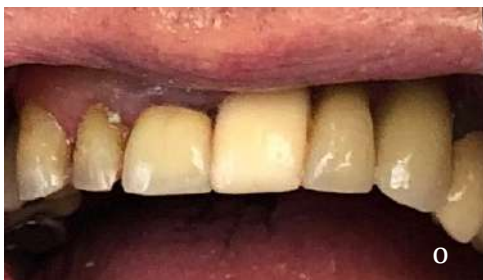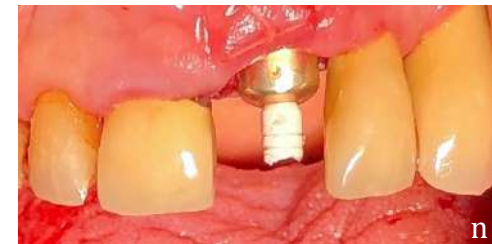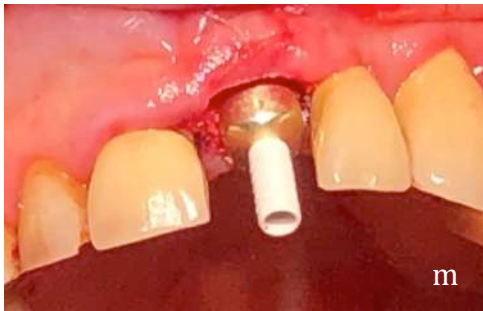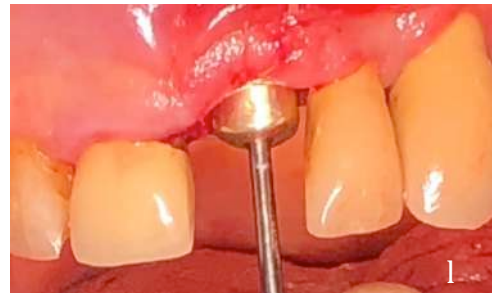
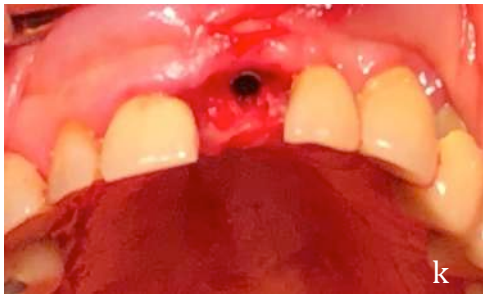


Figure 31-Pose du pilier implantaire iphysio® et mise en esthétique immédiate
k.Vue après comblement osseux et dépose du pilier de cicatrisation.l.Serrage du pilier iphysio®.m/n.Mise en place et ajustage du pilier provisoire en PEEK sur iphysio®.
o/p. Réalisation d'une provisoire pour mise en esthétique immédiate.q.Radiographie de contrôle post-opératoire

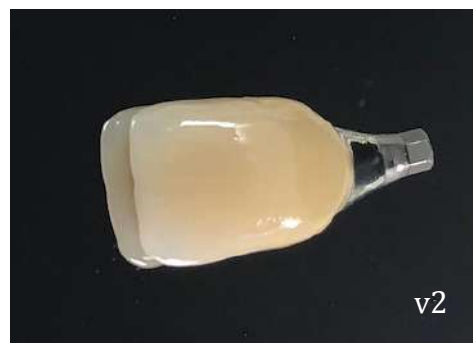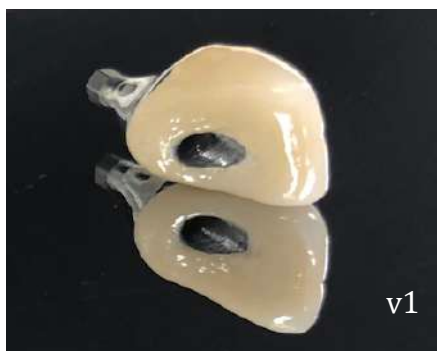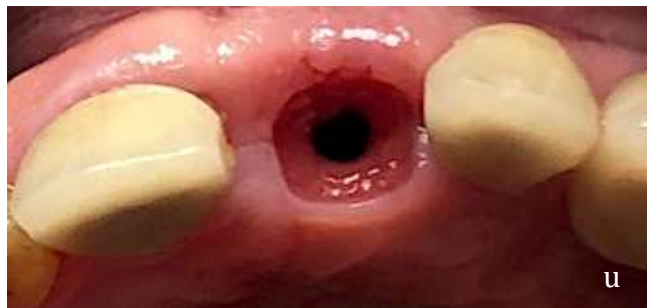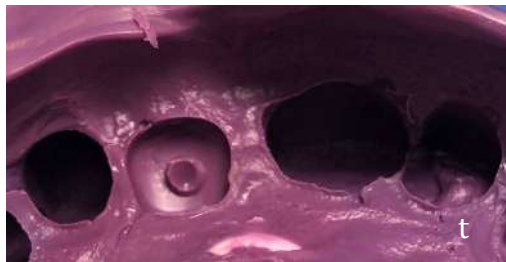


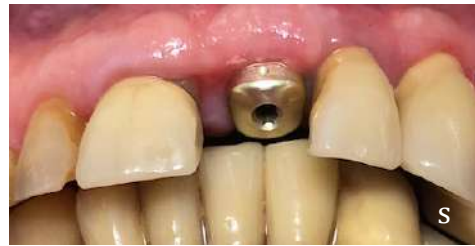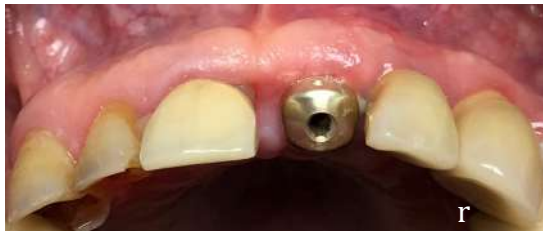Figure 32-À 4 mois post-opératoire, protocole de réhabilitation prothétique
r/s. Situation du site implanté à 4 mois post-opératoire.**t.** Empreinte physique de la situation avec un polyéther.**u.** Vue du profil d'émergence gingivale obtenu après dépose du pilier iphysio[®], au jour de pose de la restauration finale.**v1/v2.** Couronne unitaire destinée à être transvissée.
(Prothèse : Laboratoire Robert, Dijon-Quetigny)

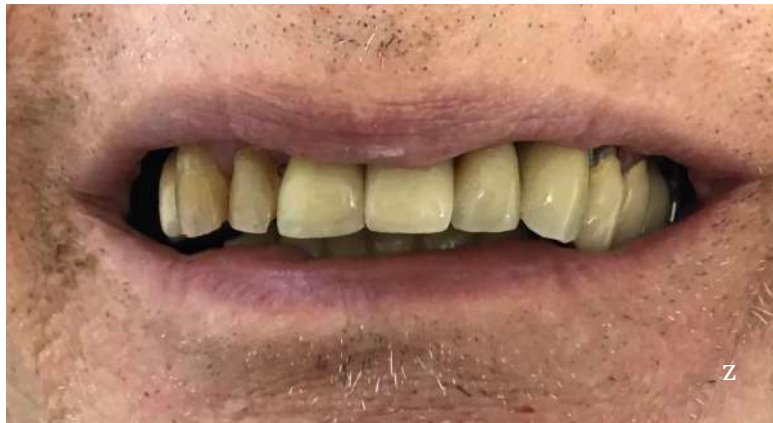
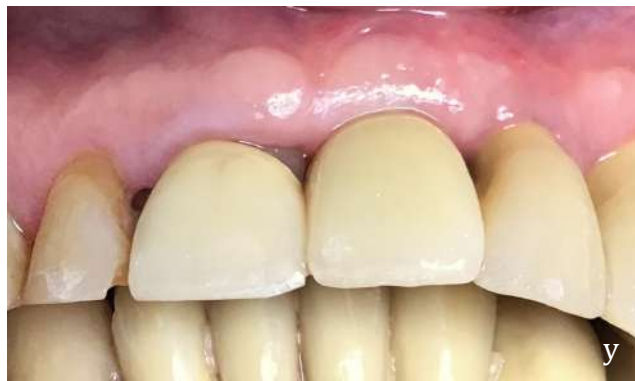
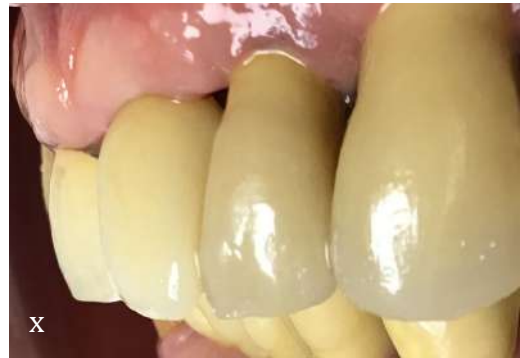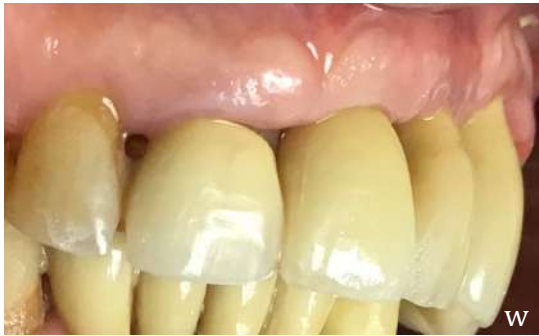Figure 33-Intégration esthétique de la prothèse d'usage
w/x/y. Vue de l'adaptation et de l'intégration esthétique de la couronne unitaire transvissée en 21.
z. Vue du sourire du patient avec la prothèse d'usage en place.

Temps chirurgical et prothétique réalisé par le Dr Patrice Blanchet

CONCLUSION

L'implantologie moderne doit non seulement permettre de restaurer la fonction masticatoire comme recherchée à l'origine par le Pr Brånemark mais aussi répondre à de nouveaux défis : protocole d'extraction implantation immédiate, mise en esthétique immédiate, mise en charge immédiate, muco-intégration.

Le concept du One Abutment At One Time permet au clinicien de respecter les tissus péri-implantaires et d'optimiser une muco-intégration pérenne. Le pilier iphysio[®] suit ce concept dès lors qu'il est utilisé en pilier immédiat.

Ce pilier biocompatible dévissé uniquement au jour de pose de la prothèse d'usage limite les manipulations des tissus mous péri-implantaires. Sa morphologie adaptée favorise la cicatrisation gingivale et offre un profil d'émergence semi-anatomique à la restauration d'usage.

Le pilier iphysio[®] offre une triple fonction pour la cicatrisation, la temporisation et la prise d'empreinte à travers un unique pilier.

L'apport du numérique et de la CFAO au pilier implantaire iphysio[®] permet quant à lui de simplifier la réalisation prothétique pour le praticien, le prothésiste et le patient tout en conservant une précision optimale.

Les avancées technologiques et la mise en application de nouveaux concepts permettront peut être de faire évoluer ce pilier iphysio[®] en pilier immédiat intermédiaire définitif.

Cette mise à jour du pilier iphysio[®] ouvrant le passage du concept de « One abutment at one time » au concept de « One-Tooth One-Time » décrit par Lambert et Mainjot en 2017. Concept décrivant la mise en charge immédiate de couronnes d'usages le jour de la chirurgie implantaire.

La généralisation de ce concept récent nécessite encore de nombreuses recherches cliniques pour permettre de diversifier ces indications et de généraliser sa pratique, tout en maîtrisant les impératifs biologiques de l'implantologie.

SIGNATURE DES CONCLUSIONS

Thèse en vue du Diplôme d'Etat de Docteur en Chirurgie Dentaire

Nom - prénom de l'impétrant : BILLOD Marius

Titre de la thèse : À l'interface implant-prothèse : apport d'une nouvelle technique avec le concept i-physio®, illustration par un cas clinique

Directeur de thèse : Docteur Etienne WALTMANN

VU


Strasbourg, le : **16 NOV. 2020**
Le Président du Jury,



Professeur O. HUCK

VU

Strasbourg, le : **18 NOV. 2020**
Le Doyen de la Faculté
de Chirurgie Dentaire de Strasbourg.



Professeur C. TADDEI-GROSS

Table des figures

Figure1- Illustration d'implants dentaires ostéo-intégrés.....	2
Figure 2-Schéma de l'évolution de la stabilité implantaire au cours du temps	5
Figure 3-Tableau des commandements de Brånemark, 1985.....	6
Figure 4-Description des parties constitutives d'un implant	7
Figure 5-Illustration d'une connectique plat à plat vs une connectique conique	10
Figure 6-Schéma montrant les trois types d'interfaces implant-pilier possible	17
Figure 7-Schéma représentant les différentes agressions possibles au niveau de l'attache muqueuse péri-implantaire	18
Figure 8-Schéma comparatif entre les tissus parodontaux et les tissus mous péri-implantaires	23
Figure 9-Schéma représentant la relation spatiale entre le front d'inflammation au niveau du tissu conjonctif péri-implantaire et la résorption osseuse alvéolaire autour d'un implant avec une interface plat-à-plat (butt-join) en matching platform	27
Figure 10-Schéma indiquant les deux sites des lésions chroniques inflammatoires (LCI) entretenues au niveau de l'attache muco-épithéliale implantaire.....	31
Figure 11-Schéma comparatif entre un implant avec matching platform et un utilisant le concept de platform-switching.....	35
Figure 12-Surface d'exposition de l'interface implant-pilier entre un matching platform et un platform switching	37
Figure13-Illustration de piliers multi-unit (MUA) pour restauration plurale transvissée, ici avec différentes angulations possibles	43
Figure 14-Illustration de piliers immédiats.....	44
Figure15-Représentation de la première version d'un pilier iphysio®	53
Figure 16-Représentation de la version actuelle du pilier implantaire iphysio®	54
Figure 17-Représentation des différentes morphologies disponibles pour le pilier implantaire iphysio®	56
Figure18-Représentation des différentes hauteurs supra-implantaires du pilier iphysio®	57

Figure 19-Représentation d'un pilier d'essai	58
Figure 20-Représentation d'un pilier provisoire en PEEK	61
Figure 21-Présentation des transferts clipsables sur iphysio® et des analogues d'implants iphysio®	62
Figure 22- Illustration du repositionnement numérique d'un pilier iphysio® lors du traitement de l'empreinte optique	64
Figure 23-Représentation d'une Embase préfabriquée en titane.....	64
Figure 24-Iconographie d'un premilled conçu par CAO.....	65
Figure 25-Représentation d'un pilier personnalisé conçu à partir d'un premilled en titane.....	65
Figure 26-Iconographie d'une couronne sur-mesure en céramique collée sur une interface esthétique et de deux couronnes solidarisées à sceller sur des piliers personnalisés issus de premilled.....	66
Figure 27-Images provenant de l'étude « For a healthy start, always use a new healing abutment » de Wadhvani et Hurson en 2016.....	72
Figure 28-Représentation de la fenêtre numérique d'une caméra optique.....	76
Figure 29-Cas clinique du Pr Azérad et du Dr Sebag.....	76
Figure 30-Protocole chirurgical implantaire.....	81
Figure 31-Pose du pilier implantaire iphysio® et mise en esthétique immédiate.....	82
Figure 32-À 4 mois post-opératoire, protocole de réhabilitation prothétique.....	83
Figure 33-Intégration esthétique de la prothèse d'usage.....	84

Références bibliographiques

1. Brånemark P-I, Breine U, Adell R, Hansson BO, Lindström J, Ohlsson Å. Intra-Osseous Anchorage of Dental Prostheses: *I. Experimental Studies*. Scandinavian Journal of Plastic and Reconstructive Surgery. janv 1969;3(2):81-100.
2. Brånemark PI, Hansson BO, Adell R, Breine U, Lindström J, Hallén O, et al. Osseointegrated implants in the treatment of the edentulous jaw. Experience from a 10-year period. Scand J Plast Reconstr Surg Suppl. 1977;16:1-132.
3. Albrektsson T, Wennerberg A. On osseointegration in relation to implant surfaces. Clinical Implant Dentistry and Related Research. mars 2019;21(S1):4-7.
4. Schroeder A, Pohler O, Sutter F. [Tissue reaction to an implant of a titanium hollow cylinder with a titanium surface spray layer]. SSO Schweiz Monatsschr Zahnheilkd. juill 1976;86(7):713-27.
5. Schroeder A, Stich H, Straumann F, Sutter F. [The accumulation of osteocementum around a dental implant under physical loading]. SSO Schweiz Monatsschr Zahnheilkd. oct 1978;88(10):1051-8.
6. Nedir R, Bischof M, Szmukler-Moncler S, Bernard J-P, Samson J. Predicting osseointegration by means of implant primary stability. A resonance-frequency analysis study with delayed and immediately loaded ITI SLA implants. Clin Oral Implants Res. oct 2004;15(5):520-8.

Reingewirtz Y, Szmukler-Moncler S, Senger B. Influence of different parameters on bone heating and drilling time in implantology. Clin Oral Implants Res. juin 1997;8(3):189-97.
7. Broggin N, McManus LM, Hermann JS, Medina RU, Oates TW, Schenk RK, et al. Persistent Acute Inflammation at the Implant-Abutment Interface. Journal of Dental Research. mars 2003;82(3):232-7.
7. Esposito M, Grusovin MG, Chew YS, Coulthard P, Worthington MV. One stage versus two stage implant placement. A cochrane systematic review of randomised controlled clinical trials. Eur J Oral Implantol. Summer 2009 ; 2(2) :91-9
8. Broggin N, McManus LM, Hermann JS, Medina R, Schenk RK, Buser D, et al. Peri-implant Inflammation Defined by the Implant-Abutment Interface. Journal of Dental Research. mai 2006;85(5):473-8.
9. Tarnow D, Elian N, Fletcher P, Froum S, Magner A, Cho S-C, et al. Vertical distance from the crest of bone to the height of the interproximal papilla between adjacent implants. J Periodontol. déc 2003;74(12):1785-8.

10. Saadoun AP, Le Gall MG, Touati B. Current trends in implantology: part II-- treatment planning, aesthetic considerations, and tissue regeneration. *Pract Proced Aesthet Dent.* déc 2004;16(10):707-14; quiz 716.
 11. Saadoun AP, Le Gall MG, Touati B. Current trends in implantology: Part 1-- Biological response, implant stability, and implant design. *Pract Proced Aesthet Dent.* août 2004;16(7):529-35; quiz 536, 521.
 12. Iglhaut G, Schwarz F, Winter RR, Mihatovic I, Stimmelmayer M, Schliephake H. Epithelial Attachment and Downgrowth on Dental Implant Abutments-A Comprehensive Review: Epithelial Attachment and Downgrowth on Dental Implant Abutments. *J Esthet Restor Dent.* sept 2014;26(5):324-31.
 13. Araújo MG, Sukekava F, Wennström JL, Lindhe J. Ridge alterations following implant placement in fresh extraction sockets: an experimental study in the dog. *J Clin Periodontol.* juin 2005;32(6):645-52.
 14. Smith DE, Zarb GA. Criteria for success of osseointegrated endosseous implants. *J Prosthet Dent.* nov 1989;62(5):567-72.
 15. Sasada Y, Cochran D. Implant-Abutment Connections: A Review of Biologic Consequences and Peri-implantitis Implications. *The International Journal of Oral & Maxillofacial Implants.* nov 2017;32(6):1296-307.
 16. Hermann JS, Cochran DL, Nummikoski PV, Buser D. Crestal Bone Changes Around Titanium Implants. A Radiographic Evaluation of Unloaded Nonsubmerged and Submerged Implants in the Canine Mandible. *Journal of Periodontology.* nov 1997;68(11):1117-30.
 17. Hermann JS, Buser D, Schenk RK, Higginbottom FL, Cochran DL. Biologic width around titanium implants. A physiologically formed and stable dimension over time. *Clin Oral Implants Res.* févr 2000;11(1):1-11.
 18. Hermann JS, Buser D, Schenk RK, Cochran DL. Crestal Bone Changes Around Titanium Implants. A Histometric Evaluation of Unloaded Non-Submerged and Submerged Implants in the Canine Mandible. *Journal of Periodontology.* 1 sept 2000;71(9):1412-24.
 19. Alves CC, Muñoz F, Cantalapiedra A, Ramos I, Neves M, Blanco J. Marginal bone and soft tissue behavior following platform switching abutment connection/disconnection- a dog model study. *Clin Oral Impl Res.* sept 2015;26(9):983-91.
 20. Piattelli A, Vrespa G, Petrone G, Iezzi G, Annibaldi S, Scarano A. Role of the microgap between implant and abutment: a retrospective histologic evaluation in monkeys. *J Periodontol.* mars 2003;74(3):346-52.
- Assenza B, Tripodi D, Scarano A, Perrotti V, Piattelli A, Iezzi G, et al. Bacterial Leakage in Implants With Different Implant–Abutment Connections: An In Vitro Study. *Journal of Periodontology.* avr 2012;83(4):491-7.

21. Ericsson I, Persson LG, Berglundh T, Marinello CP, Lindhe J, Klinge B. Different types of inflammatory reactions in peri-implant soft tissues. *J Clin Periodontol.* mars 1995;22(3):255-61.
22. Davarpanah et al., *Manuel d'implantologie clinique*, 4 ème édition, Editions CDP 2018
23. Abrahamsson I, Berglundh T, Lindhe J. The mucosal barrier following abutment dis/reconnection. An experimental study in dogs. *Journal of Clinical Periodontology.* août 1997;24(8):568-72.
24. Canullo L, Fedele GR, Iannello G, Jepsen S. Platform switching and marginal bone-level alterations: the results of a randomized-controlled trial: Platform switching. *Clinical Oral Implants Research.* janv 2010;21(1):115-21.
25. Degidi M, Nardi D, Daprile G, Piattelli A. Nonremoval of Immediate Abutments in Cases Involving Subcrestally Placed Postextractive Tapered Single Implants: A Randomized Controlled Clinical Study: The Chamber Concept. *Clinical Implant Dentistry and Related Research.* déc 2014;16(6):794-805.
26. Grandi T, Guazzi P, Samarani R, Garuti G. Immediate positioning of definitive abutments versus repeated abutment replacements in immediately loaded implants: effects on bone healing at the 1-year follow-up of a multicentre randomised controlled trial. *Eur J Oral Implantol.* 2012;5(1):9-16.
27. Abrahamsson I, Berglundh T, Wennström J, Lindhe J. The peri-implant hard and soft tissues at different implant systems. A comparative study in the dog. *Clin Oral Implants Res.* sept 1996;7(3):212-9.
28. Abrahamsson I, Berglundh T, Sekino S, Lindhe J. Tissue Reactions to Abutment Shift: An Experimental Study in Dogs. *Clin Implant Dent Rel Res.* août 2003;5(2):82-8.
29. Becker K, Mihatovic I, Golubovic V, Schwarz F. Impact of abutment material and dis-/re-connection on soft and hard tissue changes at implants with platform-switching. *J Clin Periodontol.* août 2012;39(8):774-80.
30. Koutouzis T, Gholami F, Reynolds J, Lundgren T, Kotsakis GA. Abutment Disconnection/Reconnection Affects Peri-implant Marginal Bone Levels: A Meta-Analysis. *Int J Oral Maxillofac Implants.* juin 2017;32(3):575–581.
31. Nissan J, Zenziper E, Rosner O, Kolerman R, Chaushu L, Chaushu G. The effect of mucosal cuff shrinkage around dental implants during healing abutment replacement. *Journal of Oral Rehabilitation.* oct 2015;42(10):774-8.
32. Berglundh T, Lindhe J, Ericsson I, Marinello CP, Liljenberg B, Thomsen P. The soft tissue barrier at implants and teeth. *Clin Oral Implants Res.* juin 1991;2(2):81-90.

33. Berglundh T, Lindhe J. Dimension of the periimplant mucosa: Biological width revisited. *Journal of Clinical Periodontology*. oct 1996;23(10):971-3.
34. Ivanovski S, Lee R. Comparison of peri-implant and periodontal marginal soft tissues in health and disease. *Periodontol* 2000. 2018;76(1):116-30.
35. Abrahamsson I, Berglundh T, Glantz P-O, Lindhe J. The mucosal attachment at different abutments. An experimental study in dogs. *Journal of Clinical Periodontology*. sept 1998;25(9):721-7.
36. Comut AA, Weber HP, Shortkroff S, Cui FZ, Spector M. Connective tissue orientation around dental implants in a canine model. *Clin Oral Implants Res*. oct 2001;12(5):433-40.
37. Buser D, Weber HP, Donath K, Fiorellini JP, Paquette DW, Williams RC. Soft tissue reactions to non-submerged unloaded titanium implants in beagle dogs. *J Periodontol*. mars 1992;63(3):225-35.
38. Berglundh T, Lindhe J, Jonsson K, Ericsson I. The topography of the vascular systems in the periodontal and peri-implant tissues in the dog. *J Clin Periodontol*. mars 1994;21(3):189-93.
39. Leonhardt A, Adolfsson B, Lekholm U, Wikström M, Dahlén G. A longitudinal microbiological study on osseointegrated titanium implants in partially edentulous patients. *Clin Oral Implants Res*. sept 1993;4(3):113-20.
40. Klinge B, Meyle J, Working Group 2. Soft-tissue integration of implants. Consensus report of Working Group 2. *Clin Oral Implants Res*. oct 2006;17 Suppl 2:93-6.
41. Hermann JS, Schoolfield JD, Schenk RK, Buser D, Cochran DL. Influence of the Size of the Microgap on Crestal Bone Changes Around Titanium Implants. A Histometric Evaluation of Unloaded Non-Submerged Implants in the Canine Mandible. *Journal of Periodontology*. 1 oct 2001;72(10):1372-83.
42. Hermann JS, Cochran DL, Hermann JS, Buser D, Schenk RK, Schoolfield JD. Biologic Width around one- and two-piece titanium implants. *Clinical Oral Implants Research*. 1 déc 2001;12(6):559-71.
43. Graves DT, Cochran D. The Contribution of Interleukin-1 and Tumor Necrosis Factor to Periodontal Tissue Destruction. *Journal of Periodontology*. mars 2003;74(3):391-401.
44. Caton J, Nyman S. Histometric evaluation of periodontal surgery. III. The effect of bone resection on the connective tissue attachment level. *J Periodontol*. août 1981;52(8):405-9.

45. Linkevicius T, Apse P. Biologic width around implants. An evidence-based review. *Stomatologija*. 2008;10(1):27-35.
46. Linkevicius T, Apse P. Influence of abutment material on stability of peri-implant tissues: a systematic review. *Int J Oral Maxillofac Implants*. juin 2008;23(3):449-56.
47. Linkevicius T, Apse P, Grybauskas S, Puisys A. Influence of Thin Mucosal Tissues on Crestal Bone Stability Around Implants With Platform Switching: A 1-year Pilot Study. *Journal of Oral and Maxillofacial Surgery*. sept 2010;68(9):2272-7.
48. Waerhaug J. Subgingival plaque and loss of attachment in periodontitis as evaluated on extracted teeth. *J Periodontol*. mars 1977;48(3):125-30.
49. Degidi M, Nondi D, Piatelli A. One abutment at one time : non removal of an immediate abutment and its effect on bone healing around subcrestal tapered implants. *Clinical Oral Implants Research*. 2011 ;22 :1303-1307
50. Santos JS, Santos T de S, Martins Filho PRS, Krockow N von, Weigl P, Pablo H. One Abutment at One Time Concept for Platform-Switched Morse Implants: Systematic Review and Meta-Analysis. *Braz Dent J*. févr 2018;29(1):7-13.
51. Ranieri R, Ferreira A, Souza E, Arcoverde J, Dametto F, Gade-Neto C, et al. The bacterial sealing capacity of morse taper implant-abutment systems in vitro. *J Periodontol*. mai 2015;86(5):696-702.
52. Schmitt CM, Nogueira-Filho G, Tenenbaum HC, Lai JY, Brito C, Doring H et al. Performance of conical abutment (Morse Taper) connection implants : a systematic review. *J Biomed Mater Res A*. 2014 ;102 :552-574
53. Lazzara RJ and Porter SS 2006. Platform-switching : a new concept in implant dentistry for controlling post-restorative crestal bone levels. *Int J Periodontics Restorative Dent*.
54. Albrektsson T, Zarb GA, Worthington P, Eriksson AR. The long-term efficacy of currently used dental implants : a review and proposed criteria of success. *J Oral Maxillofacial Implants* 1986 ; 1 : 11-25.
55. Atieh MA, Ibrahim HM, Atieh AH. Platform Switching for Marginal Bone Preservation Around Dental Implants: A Systematic Review and Meta-Analysis. *Journal of Periodontology*. oct 2010;81(10):1350-66.
56. Al-Nsour MM, Chan H-L, Wang H-L. Effect of the platform-switching technique on preservation of peri-implant marginal bone: a systematic review. *Int J Oral Maxillofac Implants*. févr 2012;27(1):138-45.

57. Molina A, Sanz-Sánchez I, Martín C, Blanco J, Sanz M. The effect of one-time abutment placement on interproximal bone levels and peri-implant soft tissues: a prospective randomized clinical trial. *Clin Oral Impl Res.* avr 2017;28(4):443-52.
58. Wang Q, Dai R, Cao CY, Fang H, Han M, Li Q-L. One-time versus repeated abutment connection for platform-switched implant: A systematic review and meta-analysis. *Bencharit S, éditeur. PLoS ONE.* 19 oct 2017;12(10):e0186385.
59. Perrotti V, Zhang D, Liang A, Wong J, Quaranta A. The Effect of One-Abutment at One-Time on Marginal Bone Loss Around Implants Placed in Healed Bone: A Systematic Review of Human Studies. *Implant Dentistry.* déc 2019;28(6):603-12.
60. Fickl S, Zuhr O, Wachtel H, Bolz W, Huerzeler M. Tissue alterations after tooth extraction with and without surgical trauma: a volumetric study in the beagle dog. *J Clin Periodontol.* avr 2008;35(4):356-63.
61. Araújo MG, Lindhe J. Ridge alterations following tooth extraction with and without flap elevation: an experimental study in the dog. *Clin Oral Implants Res.* juin 2009;20(6):545-9.
62. Morello GM. Simplification des protocoles en implantologie. *Information Dentaire.* sept 2016;98(29):60-2.
63. Duminil G. L’empreinte optique en implantologie. *Information Dentaire.* 28 mars 2018;(12).
64. Itakura Y, Kosugi A, Sudo H, Yamamoto S, Kumegawa M. Development of a new system for evaluating the biocompatibility of implant materials using an osteogenic cell line (MC3T3-E1). *J Biomed Mater Res.* juill 1988;22(7):613-22.
65. Becker W, Becker BE, Newman MG, Nyman S. Clinical and microbiologic findings that may contribute to dental implant failure. *Int J Oral Maxillofac Implants.* 1990;5(1):31-8.
66. Größner-Schreiber B, Teichmann J, Hannig M, Dörfer C, Wenderoth DF, Ott SJ. Modified implant surfaces show different biofilm compositions under *in vivo* conditions. *Clinical Oral Implants Research.* août 2009;20(8):817-26.
67. Ji M-K, Park S-W, Lee K, Kang I-C, Yun K-D, Kim H-S, et al. Evaluation of antibacterial activity and osteoblast-like cell viability of TiN, ZrN and (Ti_{1-x}Zr_x)N coating on titanium. *The Journal of Advanced Prosthodontics.* 2015;7(2):166.
68. Hall J, Neilands J, Davies JR, Ekestubbe A, Friberg B. A randomized, controlled, clinical study on a new titanium oxide abutment surface for improved healing and soft tissue health. *Clinical Implant Dentistry and Related Research.* mars 2019;21(S1):55-68.

69. Finelle G, Papadimitriou DEV, Souza AB, Katebi N, Gallucci GO, Araújo MG. Peri-implant soft tissue and marginal bone adaptation on implant with non-matching healing abutments: micro-CT analysis. *Clinical Oral Implants Research*. 1 avr 2015;26(4):e42-6.
70. Vezeau PJ, Koorbusch GF, Draughn RA, Keller JC. Effects of multiple sterilization on surface characteristics and in vitro biologic responses to titanium. *J Oral Maxillofac Surg*. juin 1996;54(6):738-46.
71. Sennerby L, Lekholm U. The soft tissue response to titanium abutments retrieved from humans and reimplanted in rats. A light microscopic study. *Clin Oral Implants Res*. mars 1993;4(1):23-7.
72. Wadhvani C, Schonnenbaum TR, Audia F, Chung K-H. In-Vitro Study of the Contamination Remaining on Used Healing Abutments after Cleaning and Sterilizing in Dental Practice: In-Vitro Study of the Contamination. *Clinical Implant Dentistry and Related Research*. déc 2016;18(6):1069-74.
73. Wadhvani DC, Hurson S. For a healthy start, always use a new healing abutment. :2.
74. Cheylus J. Grand Prix de la cicatrisation muqueuse péri-implantaire. *Information Dentaire*. 15 janv 2020;(1/2).
75. Chu SJ, Salama MA, Salama H, Garber DA, Saito H, Sarnachiaro GO, et al. The dual-zone therapeutic concept of managing immediate implant placement and provisional restoration in anterior extraction sockets. *Compend Contin Educ Dent*. août 2012;33(7):524-32, 534.

BILLOD (Marius) – À l'interface implant-prothèse : apport d'une nouvelle technique avec le concept du pilier implantaire iphysio[®], illustration par un cas clinique.

(Thèse : 3^{ème} cycle Sci.odontol. : Strasbourg : 2020 : N° 74)

N°43.22.20.74

Résumé :

La mise en œuvre d'une réhabilitation implanto-portée pérenne reste un défi pour le chirurgien-dentiste qui doit s'adapter à chaque situation clinique. Pour y faire face, les protocoles chirurgicaux et prothétiques ont subi des évolutions majeures grâce à l'intégration de nouveaux concepts au cours du temps.

L'importance de la mucointégration dans le maintien et la stabilisation de l'ostéo-intégration est la clé de l'obtention d'une étanchéité tissulaire, condition sine qua non de la réussite implantaire à long terme.

Les piliers implantaires immédiats ont été pensés pour permettre de sécuriser la jonction implant-pilier, zone critique de l'étanchéité tissulaire.

C'est pourquoi le pilier implantaire iphysio[®], pilier cicatriciel et prothétique, a été conçu pour simplifier le protocole de réhabilitation orale par implant unitaire en facilitant la gestion de l'espace péri-implantaire. Ce pilier a pour objectif de faciliter la cicatrisation des tissus mous, et de permettre l'obtention d'un profil d'émergence semi-anatomique (standardisé) plus adéquat à l'interface implant-prothèse.

Le pilier iphysio[®] couplé au flux numérique et à la CFAO doit permettre l'optimisation et la simplification d'une prise en charge implantaire unitaire.

Notre travail de thèse a pour objectifs de décrire les connaissances nécessaires à la mise en place chirurgicale d'un implant et à la réussite de sa mucointégration. Nous étudierons le système de piliers iphysio[®], son fonctionnement, ses avantages mais aussi ses limites actuelles.

Enfin, nous illustrerons notre travail de thèse par un cas clinique iconographié.

Rubrique de classement : Implantologie orale

Mots-clés : Pilier implantaire, espace péri-implantaire, platform-switching, espace biologique, titane

Me SH : Abutment, peri-implant tissue, platform-switching, biological width, Titane

Jury : Président : Professeur Olivier Huck

Assesseurs : Docteur Etienne Waltmann

Docteur Olivier Etienne

Docteur Gabriel Fernandez De Grado

Membre invité : Docteur Patrice Blanchet

Coordonnées de l'auteur :

Adresse postale : BILLOD Marius

1 rue Marie Antoinette Tonnelat

21000 DIJON

Adresse de messagerie : mariusbillod@gmail.com